

QUIZ

Dermatoscopie

M.L. Grijsen¹, N.A. Kukutsch²

¹ Aios, afdeling Dermatologie, Leids Universitair Medisch Centrum, Leiden

² Dermatoloog, afdeling Dermatologie, Leids Universitair Medisch Centrum, Leiden

Correspondentieadres:

Dr. N.A. Kukutsch

LUMC

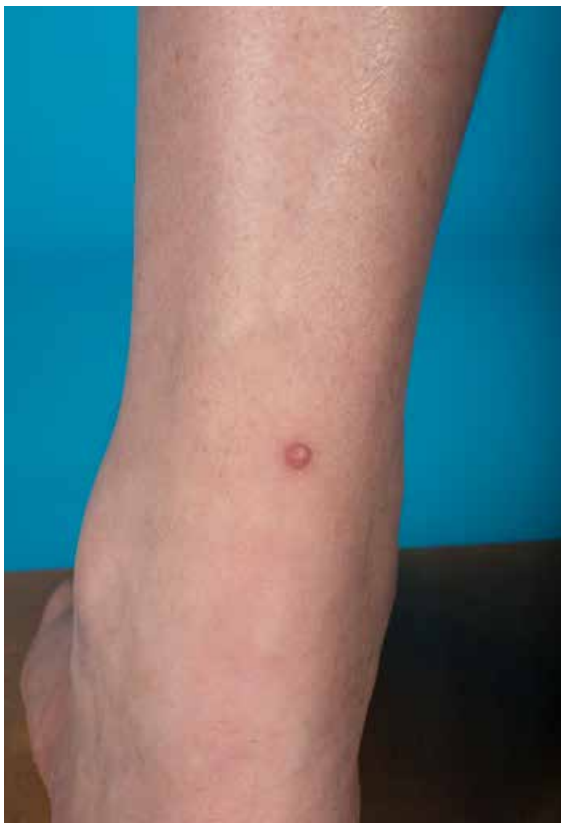Afdeling Dermatologie

Albinusdreef 2

2300 RC Leiden

E-mail: n.a.kukutsch@lumc.nl

De afgelopen jaren hebben we het hele spectrum van de dermatoscopie, variërend van gepigmenteerde tot niet-gepigmenteerde laesies, laten passeren. De komende reeks bestaat uit een aantal uitdagende, soms verrassende casus waarbij we op basis van kliniek en dermatoscopie ruimte willen bieden voor discussie over de diagnostiek en het verder te volgen beleid.



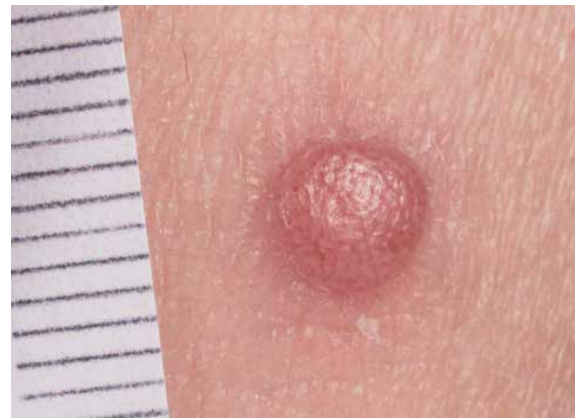Figuur 1. Overzichtsfoto.

CASUS 12

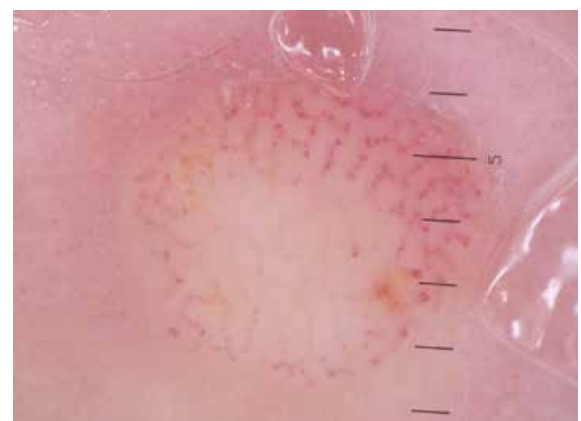
Een 59-jarige man met familiair melanoom (50% kans op gendragerschap, in de familie is geen bekende mutatie aangetoond), komt voor jaarlijkse huidcontrole. Bij inspectie in toto valt aan het onderbeen een asymptomatische rozerode bolronde papule op.

1. Welke dermatoscopische structuur/structuren herkent u?
2. Wat is uw diagnose?
3. Wat is uw beleid?

Het antwoord vindt u op pagina 148.



Figuur 2. Macroscopische opname.



Figuur 3. Dermatoscopisch beeld.

NB. Gelieve niet te hard met de dermatoscoop op de laesie te duwen, aangezien het vasculaire patroon dan niet meer goed zichtbaar is.