

COMMENTAAR

Gemist maligne melanoom, juridisch bezien

Raimond W.M. Giard en Jan M. Broekman

Huisartsen, dermatologen en chirurgen worden steeds vaker geconfronteerd met de vraag van een patiënt of een gepigmenteerde huidafwijking een maligne melanoom zou kunnen zijn. Soms ook wil de patiënt een ontsierende pukkel of moedervlek gewoon kwijt om cosmetische redenen of omdat de huidafwijking op een lastige plaats zit.

De klinische diagnostiek van pigmentafwijkingen is niet altijd eenvoudig.¹ De zekerste classificatie van een gepigmenteerde huidafwijking of pukkel is steeds de histopathologische. Dat betekent dat een (excisie)biopsie van die afwijking verricht dient te worden om uit te maken of de afwijking goed- of kwaadaardig is.

Soms gebeurt het dat een patiënt die een huidafwijking lieten verwijderen enige tijd later voor onaangename verrassingen komt te staan, zoals volgende de twee voorbeelden duidelijk maken.

VOORBEELDEN

Patiënt A Een man van 42 jaar heeft vooral bij het zich afdrogen last van een gemakkelijk bloedende ‘wrat’ op de rug nabij het linker schouderblad. Daarvoor bezoekt hij de huisarts die de afwijking onderzoekt, tijdens dit consult chirurgisch verwijdert maar het huidstukje daarna weggooit. Enkele maanden later bemerkt de man een bobbel in de linker oksel waarvoor hij naar een chirurg wordt verwezen. Bij punctiecytologisch onderzoek blijkt dit een melanoommetastase te zijn. Weer enkele maanden later treden hersenmetastasen op en korte tijd later overlijdt de patiënt. Aannemelijk is dat zich in het verwijderde huidstukje waarschijnlijk een maligne melanoom van het nodulaire type heeft bevonden.²

Patiënt B Een vrouw van 37 jaar heeft een gepigmenteerde huidafwijking op haar linker onderbeen waarvoor zij naar een chirurg wordt verwezen. Die excideert de afwijking en bij pathologisch onderzoek wordt de diagnose ‘naevus naevocellularis’ gesteld; de afwijking blijkt compleet te zijn verwijderd. Vijf jaar later wordt patiënte verwezen vanwege een pijnloze zwelling in de linker lies. Die blijkt te berusten op een lymfkliermetastase van een maligne melanoom. In een academisch oncologisch centrum volgt een liesklierdissectie. Revisie aldaar van de eerdere coupes van de naevus resulteert nu in de uitslag ‘nodulair maligne melanoom, niet conform de oorspronkelijke diagnose’. In de loop van het daaropvolgende jaar worden bij patiënte op steeds meer plaatsen melanoommetastasen geconstateerd en zij overlijdt daaraan, bijna 6 jaar na de excisie van haar gepigmenteerde huidafwijking.

EPICRISE

Het ziektebeloop maakt bij beide casussen duidelijk dat de diagnose ‘maligne melanoom’ respectievelijk op klinische dan wel op histopathologische gronden in eerste instantie niet werd gesteld. Na het overlijden was dat dan ook voor de nabestaanden aanleiding om een civiele procedure te starten met een eis tot schadevergoeding omdat zij vonden dat respectievelijk de huisarts en de patholoog verwijtbaar tekort waren geschoten in hun zorgplicht. Maar juist bij deze kwaadaardige tumor blijkt dat de juridische afwegingen bij het vaststellen van aansprakelijkheid van beide artsen tot een verrassende conclusie kunnen leiden. Dat zullen wij nu verder bespreken.

DE JURIDISCHE AFWEGINGEN

Wanneer het handelen van de arts in een civiele procedure wordt beoordeeld, kan de eis tot schadevergoeding pas worden toegewezen als gelijktijdig aan de volgende 3 voorwaarden wordt voldaan: (a) er is sprake van toerekenbaar tekortschieten van de hulpverlener tegenover de patiënt, (b) er is schade ontstaan en (c) er bestaat een causaal verband tussen deze fout en de schade. Als uit later verkregen informatie blijkt dat de oorspronkelijk gestelde diagnose niet langer te handhaven is, wil dat nog niet zeggen dat de arts toerekenbaar tekortschoot en dus aansprakelijk is. Dat kan zich bijvoorbeeld voordoen wanneer de aandoening in een vroeg stadium nog geen doorslaggevende diagnostische kenmerken laat zien.

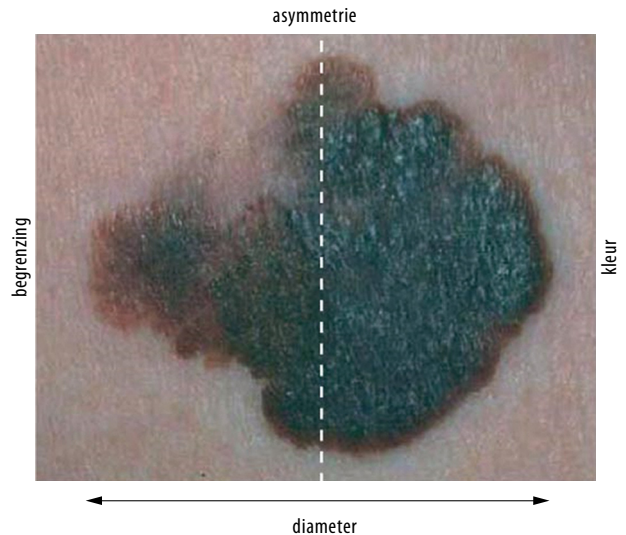
*Erasmus Universiteit Rotterdam, Rotterdam
Institute of Private Law: dr.dr. R.W.M. Giard,
patholoog, klinisch epidemioloog en jurist.
Jeroen Bosch Ziekenhuis, 's-Hertogenbosch,
Afd. Klinische Pathologie: drs. J.M. Broekman,
klinisch patholoog.
Contactpersoon: dr.dr. R.W.M. Giard
(rwm.giard@xs4all.nl).*

Juridisch is de kous pas af wanneer integraal aan deze 3 eisen is voldaan.

Schoot de arts toerekenbaar tekort? We gaven hierboven al aan dat op grond van de klinische kenmerken de diagnose 'maligne melanoom' vaak niet wordt gesteld (figuur). Bij nodulaire melanomen is de afwijking bijvoorbeeld bij meer dan de helft van de patiënten niet gepigmenteerd en wordt er door de clinicus vaak niet aan een maligne melanoom gedacht.³ Er bestaat nog geen praktijkrichtlijn van het NHG over wanneer een verwijderde huidafwijking mag worden weggegooid en wanneer niet. Huisartsen blijken in de praktijk lang niet alle excisiepreparaten routinematig naar een pathologielaboratorium op te sturen, maar ze vaak weg te gooien.⁴

Histopathologisch onderzoek mag dan voor de diagnostiek de gouden standaard zijn, die classificatiemethode blijkt niet onfeilbaar. Er zijn afwijkingen die zich in eerste instantie niet eenvoudig morfologisch als maligne melanoom laten herkennen en daardoor als goedaardig worden geclassificeerd, zoals bij patiënte B. Waarschijnlijk betrof het bij haar een naevöïd melanoom.⁵ Op puur histologische gronden is het biologisch gedrag van een melanocytair afwijking dus niet altijd met zekerheid te voorspellen en daarom kennen we inmiddels entiteiten zoals 'melanocytic tumour of uncertain malignant potential' (MELTUMP), 'Spitzoid melanocytic tumour of uncertain malignant potential' (STUMP) en 'minimal deviation melanoma', die soms kunnen metastaseren.^{6,7}

De wet gebiedt de arts de zorg van een goed hulpverlener te verstrekken (Burgerlijk Wetboek art. 7:453). Maar wanneer is een huisarts of een patholoog verwijtbaar tekortgeschoten? Met kennis van het voor de patiënt rampzalige ziektebeloop ligt het gevaar van wijsheid achteraf hier levensgroot op de loer. Voor inschatting van mogelijke fouten door de patholoog bestaat er de mogelijkheid van een objectiverende herbeoordeling.⁸ Om 'outcome bias' te vermijden, wordt een panel samengesteld van circa 5 soortgelijke diagnostische problemen, waaronder de indexcasus. Dit panel wordt vervolgens door ervaren pathologen beoordeeld: steeds onafhankelijk van elkaar, met de oorspronkelijke klinische gegevens bij inzending, maar zonder informatie over de afloop en het waarom van deze procedure. Deze manier van herbeoordelen werd toegepast op de coupes van de huidafwijking van de patiënte B bij wie, zoals hierboven gemeld, in eerdere instantie bij herbeoordeling mét voorwetenschap van de uitkomst wél de diagnose 'maligne melanoom' was gesteld. Bij de objectieve herbeoordeling zonder voorkennis echter diagnosticeerde geen van de 6 'redelijk bekwame en redelijk handelende' pathologen de betreffende huidafwijking eenduidig als een maligne melanoom. De behandelaars kan dus niet toerekenbaar tekortschieten worden verweten.



FIGUUR De zogenaamde ABCD-regel voor de visuele beoordeling van gepigmenteerde huidafwijkingen op de waarschijnlijkheid dat het om een melanoom gaat: asymmetrie (A), irregulariteit van de begrenzing (B), kleur('color')-schakering (C), diameter > 6 mm (D). In dit geval wijzen alle criteria op maligniteit (figuur uit een eerder artikel).¹

Is er schade? Welke schade ondervond de patiënt door het niet dadelijk stellen van de diagnose 'maligne melanoom'? In het aansprakelijkheidsrecht wordt in een situatie als bij deze patiënten een zogenaamde 'verlies van kans'-benadering gekozen: zouden zij betere overlevingskansen hebben gehad indien wel direct de juiste diagnose zou zijn gesteld? De consequentie van de diagnose 'melanoom' is een aanvullende lokale chirurgische behandeling om er voldoende zeker van te zijn dat de tumor radicaal wordt verwijderd. Is die ingreep van invloed op de ziektevrije overleving? Het antwoord luidt: nee, want zelfs als niet al het tumorweefsel wordt verwijderd, is dat niet van invloed op de prognose.^{9,10} Een schildwachtklierprocedure is momenteel optioneel en die geeft wel een goede indicatie wat betreft de prognose, maar is daarop niet van invloed.⁹ Nu deze aanvullende lokale chirurgie niet bij beide patiënten is gebeurd, ondervinden die dan een verlies van kans op een beter behandelresultaat? Op grond van de zojuist geschetste huidige stand van de medische wetenschap duidelijk niet. De vraag naar schade moet dus ontkennend worden beantwoord.

Causale relatie De ontstane schade moet het directe gevolg zijn van onjuist medisch handelen. Juristen stellen dat er een 'conditio sine qua non'-verband dient te bestaan tussen het handelen of nalaten van de arts en de daardoor ontstane schade. Zou de overlevingskans van elk van beide patiënten beter zijn geweest indien de diagnose wel

direct zou zijn gesteld? Omdat die vraag, zoals we zagen, voor beide patiënten ontkennend wordt beantwoord, is de causaliteitskwestie daarmee irrelevant geworden.

IMPLICATIES

Het consequent toepassen van de 3 vereisten voor schadevergoeding betekent dat er geen grond is voor toekennen van een schadevergoedingsclaim, vooral omdat er bij patiënten geen schade in de zin van kansverlies op een gunstig behandelingsresultaat veroorzaakt werd. Natuurlijk is te begrijpen dat de betrokkenen ontstemd zijn over het niet vroeg stellen van de uiteindelijke diagnose.

Heeft pathologisch onderzoek van huidstukjes dan nog wel zin? Jazeker. In verreweg de meeste gevallen worden de melanocytaire afwijkingen namelijk histopathologisch correct geïdentificeerd. Blijkt de afwijking goedaardig, dan is de patiënt gerustgesteld. Het stellen van de diagnose 'maligne melanoom' heeft, zoals al besproken, consequenties voor een aanvullende lokale behandeling en het de patiënt de keuze bieden om een schildwacht-klierprocedure te ondergaan waardoor deze meer weet heeft van de kans op metastasering.

De histopathologische diagnostiek van melanocytaire afwijkingen blijkt lang niet altijd eenvoudig. In Nederland bleek bij evaluatie van een expertpanel voor melanocytaire afwijkingen binnen een geselecteerde groep van 1887 melanocytaire huidafwijkingen zowel een vrij grote overdiagnostiek (15%) als onderdiagnostiek (12%) van het maligne melanoom.⁵ In de Verenigde Staten is het missen van een melanoom een van de frequentste redenen voor claims tegen pathologen.¹¹ De vrees is gerechtvaardigd dat als gevolg van dat groeiende aantal eisen tot schadevergoeding er bij twijfel sneller voor de diagnose 'maligne melanoom' wordt gekozen of dat bij

lastig te classificeren afwijkingen men maar liever zekerheidshalve extra lokale huidexcisie adviseert om zo ten minste juridisch ingedekt te zijn.

En wat betekent het bovenstaande voor de juridische praktijk? Het is wenselijk dat zowel letselschadeadvocaten als rechters weet hebben van de bijzondere aspecten van een mogelijk gemiste aandoening, juist bij deze tumor. Om te beoordelen hoe kansrijk een claim is, zou er in een vroege fase een snelle beoordeling ('quick scan') moeten worden uitgevoerd om te zien hoe de respectievelijke antwoorden zijn op de 3 kernvragen aangaande fout, schade en causale relatie.

Vanuit de medische professie dient duidelijk te worden gemaakt welke maatstaven er bestaan om het handelen van de huisarts of betrokken specialisten te toetsen. Er bestaat voor de tweedelijns geneeskunde een richtlijn 'Melanoom van de huid' (www.oncoline.nl). Voor de huisartsgeneeskunde zou er meer aandacht mogen zijn voor een voorschrift over het wel of niet insturen naar het pathologisch lab van geëxciëerd weefsel.

Ieder diagnostisch proces is steeds gekenmerkt door het nemen van beslissingen in situaties van onzekerheid. Misclassificaties zijn daarom inherent aan dit proces en dat geldt dus ook voor het beoordelen van melanocytaire afwijkingen.

Belangenconflict: geen gemeld. Financiële ondersteuning: geen gemeld.

Aanvaard op 4 november 2009

Citeer als: Ned Tijdschr Geneeskd. 2009;153:A1237

 [Meer op www.ntvg.nl/opinie](http://www.ntvg.nl/opinie)

LITERATUUR

- Giard RWM, Neumann HAM. Diagnostiek van gepigmenteerde huidafwijkingen: hoe een maligne melanoom te onderkennen Ned Tijdschr Geneeskd. 2004;148:2261-7.
- Rechtbank 's-Gravenhage 31 december 2008, Jurisprudentie Aansprakelijkheid 2009, 31.
- Tran KT, Wright NA, Cockerell CJ. Biopsy of the pigmented lesion - when and how. Journal of the American Academy of Dermatology. 2008;59: 852-871.
- Buis PAJ, Van Diest P. Kritische blik na het kleine snijden. Medisch Contact 2009; 145 - 147.
- van Dijk MC, Aben KK, van Hees F, Klaasen A, Blokk WA, Kiemeneij LA, Ruiter DJ. Expert review remains important in the histopathological diagnosis of cutaneous melanocytic lesions. Histopathology. 2008;52:139-46.
- Bron JL, Leeuwen PAM van, Jaspars EH, Meijer S, Mooi WJ, Molenkamp BG. . Ned Tijdschr Geneeskd. 2005;149:1852-8.
- Magro CM, Crowson AN, Mihm MC. Unusual variants of malignant melanoma. Mod Pathol. 2006;19(Suppl 2):S41-70.
- Giard RWM, Broekman JM. . Ned Tijdschr Geneeskd. 2000;144:566-7.
- Molenkamp BG, Sluiter BJ, Oosterhof B, Meijer S, van Leeuwen PA. Non-radical diagnostic biopsies do not negatively influence melanoma patient survival. Annals of Surgical Oncology. 2007;14:1424-1430.
- Eggermont AM, Gore M. Randomized adjuvant therapy trials in melanoma: surgical and systemic. Seminars in Oncology. 2007; 34:509-515.
- Troxel DB. Medicolegal aspects of error in pathology. Arch Pathol Lab Med. 2006;130:617-9.