

het gebruik van polymethylmethacrylaat
bij de cervicale anterieure discectomie

the use of acrylate in anterior cervical discectomy

proefschrift

ter verkrijging van de graad van doctor
aan de erasmus universiteit rotterdam
op gezag van de rector magnificus
prof. dr P.W.C. Akkermans M.Lit
en volgens het besluit van het college van dekanen.
de openbare verdediging zal plaatsvinden op
woensdag 30 maart 1994 om 15.45 uur

door
martin jacques van den bent
geboren te badhoevedorp

PROMOTIECOMMISSIE

Promotores: prof. dr R. Braakman
 prof. dr R. van Strik

Leescommissie: prof. dr F. van der Meché
 dr ir J. Oosting (Univ v Amsterdam)

Het onderzoek dat in dit proefschrift wordt beschreven is uitgevoerd in het Sint Lucas Ziekenhuis te Amsterdam.

Maar zodra de onvermoeibare stroom van de tijd ze ook maar een klein stukje heeft meegevoerd, blijken ze onbeduidend, niet de aandacht waard, en worden spoedig vergeten, omdat hun grootte puur op hun nabijheid berustte.

A. Schopenhauer, De wereld een hel

INHOUDSOPGAVE

inleiding	7
uitvoering van de anterieure discectomie	9
I. historische schets	
II. uitvoering van de anterieure discectomie	
III. polymethylmethacrylaat	
IV. andere kunststof implantaten	
V. voor- en nadelen van het gebruik van een implantaat	
resultaten van klinische studies	25
elektromyografie bij cervicale radiculaire syndromen	33
retrospectief onderzoek naar de resultaten van anterieure discectomie gevolgd door fusie met autoloog bot	39
onderzoeksopzet prospectieve studie	41
I. uitgangspunten	
II. verzamelde gegevens en wijze van verzamelen	
III. voorbewerking verzamelde gegevens	
resultaten prospectieve studie	51
I. klinische parameters	
II. röntgenparameters	
III. bespreking	
IV. conclusie	
het neurofysiologisch onderzoek	71
I. resultaten	
II. bespreking	
III. conclusie	
onderzoek prognostische factoren	81
samenvatting	83
summary	87
appendix	92
literatuur	101
dankbetuigingen	111

INLEIDING

In veel klinieken worden patiënten die voor operatie voor een cervicaal radiculair syndroom door discuspathologie in aanmerking komen behandeld met een of andere variant van de anterieure cervicale discectomie. In het Sint Lucas Ziekenhuis te Amsterdam gebeurde dit tot eind 1984 door anterieure discectomie gevolgd door fusie met autoloog bot. Daarbij wordt na het uitruimen van de discus een bottransplantaat, verkregen uit de bekkenkam van de patiënt, in de tussenwervelruimte gebracht zodat een benige vergroeiing tussen de aangrenzende wervellichamen ontstaat.

Vanaf 1985 werd in plaats van bot 'botcement' ofwel polymethylmethacrylaat (PMMA) in de uitgeruimde tussenwervelruimte ingebracht. Het doel van deze wijziging was:

- het vermijden van postoperatieve pijnklachten ter plaatse van de bekkenkam doordat uitname van een transplantaat niet meer plaatsvond
- het verkrijgen van een snelle immobilisering van het geopereerde segment, zodat het niet langer noodzakelijk zou zijn de cervicale wervelkolom van de patiënten tijdelijk te immobiliseren met een gipskraag. Dit werd na het inbrengen van een bottransplantaat wel wenselijk geacht, teneinde een goede fusie te verkrijgen.

Besloten werd deze wijziging te evalueren. Hiervoor is in eerste instantie een retrospectief onderzoek verricht naar de resultaten van de anterieure discectomie met fusie met autoloog bot.

(8) Daarna is een prospectief onderzoek gestart naar de resultaten van anterieure discectomie gevolgd door interpositie van PMMA. Omdat uit een aantal studies was gebleken dat resultaten van discectomie zonder fusie gelijkwaardig waren aan die van discectomie met fusie (87, 91, 116), is besloten het effect van discectomie met het inbrengen van PMMA te vergelijken met een controlegroep die met alleen discectomie was behandeld. Daarbij is gekozen voor een gerandomiseerde opzet, met beoordeling van het resultaat door een onafhankelijke beoordelaar.

Vraagstelling

Het onderzoek moet een antwoord geven op de volgende vragen:

1) Verbeterd het klinisch resultaat van de anterieure discectomie als behandeling van een cervicaal radiculair syndroom door een discusprolaps of door osteofyten indien hierna PMMA wordt ingebracht in de uitgeruimde tussenwervelschijf? Maakt het inbrengen van PMMA verschil voor wat betreft het persisteren of ontstaan van nekklachten na de ingreep?

2) Is er bij radiologisch naonderzoek een verschil zichtbaar tussen beide groepen in het optreden of de progressie van degeneratieve afwijkingen in de aangrenzende segmenten? Voldoet PMMA vanuit radiologisch perspectief aan de doelstellingen van het inbrengen van een implantaat?

Om het resultaat van de ingreep te evalueren is bij het grootste deel van de patiënten voor en na de operatie een EMG vervaardigd. Daarnaast biedt de prospectieve opzet de mogelijkheid om de relatie tussen het resultaat en de preoperatieve klinische bevindingen te onderzoeken, en kan de betekenis van radiologische bevindingen worden vastgesteld.

Op grond van de literatuurgegevens is voor de uitgangshypothese gekozen dat er geen verschil is tussen alleen discectomie en discectomie gevolgd door het inbrengen van PMMA. Aanvankelijk zou het onderzoek in meer ziekenhuizen uitgevoerd worden. Op grond van statistische overwegingen (zie pag 41) is gestreefd naar 140 patiënten. In verband met de beperkte aanstellingsduur van de hoofdonderzoeker werd vooraf de maximale duur van de patiënteninstroom op vier jaar gesteld, waarbij elke patiënt twee jaar vervolgd zou worden. Op grond van het aantal in het verleden geopereerde patiënten werd verwacht dat het aantal van 140 patiënten inderdaad in vier jaar zou worden gehaald. Het onderzoek werd op 1 april 1986 begonnen. Pogingen om het onderzoek ook in andere ziekenhuizen van de grond te krijgen bleken niet succesvol. Vier jaar later, op 26 april 1990, werd de 81ste en laatste patiënt in het onderzoek opgenomen.

Aanvankelijk was het de bedoeling als separate groep ook patiënten met een myelopathie door een discusprolaps te bestuderen. De instroom in deze categorie bleek echter te klein, mede doordat bij de sporadische patiënt die zich aandiende eerder een laminectomie was geïndiceerd. Dit onderzoek is daarom gestaakt.

In de tekst zijn literatuurverwijzingen aangegeven als cijfers tussen haakjes (8). Met ¹ wordt verwezen naar voetnoten onder aan de bladzijde. Tabellen die met een romeinse cijfer zijn aangegeven bevinden zich in de tekst, de met A en een arabisch cijfer aangegeven tabellen bevinden zich in de appendix (zie pag 92).

UITVOERING VAN DE ANTERIEURE DISCECTOMIE

Historische schets

Verskillende chirurgen, te weten Bailey en Badgley (5), Smith en Robinson (131), Cloward (22) en Dereymaker (27) hebben in de jaren vijftig gelijktijdig een anterieure benadering van de cervicale wervelkolom (CWK) voor degeneratieve afwijkingen en discuspathologie ontwikkeld. Aan deze benadering lagen verschillende overwegingen ten grondslag:

- op deze wijze zou beter, eenvoudiger, met minder risico's en met minder morbiditeit decompressie van wortel en myelum mogelijk zijn dan via de tot dat moment gebruikelijke laminectomie of foraminotomie, vooral indien de prolaps of osteofyt mediaan gelegen is;
- op deze wijze kan een gedegenererde discus worden verwijderd, hetgeen via een posterieure benadering niet mogelijk is;
- er kan een stuk bot in de uitgeruimde discus worden ingebracht waardoor een benige verbinding tussen beide wervels ontstaat en de oorzakelijke discusdegeneratie tot stilstand komt. Dit werd aangeduid als 'anterior (interbody) fusion' (5, 112), Dereymaker (27) sprak van 'fusion vertebrale'.¹

Aan discusdegeneratie met vorming van osteofyten en het ontstaan van abnormale bewegelijkheid met secundair optredende wortelirritatie werd een belangrijke rol toegedicht bij de pathogenese van chronische pijnsyndromen van nek, arm, schouders en hoofd. Men veronderstelde dat door immobilisatie van aangedane disci deze wortelirritatie zou verdwijnen en osteofyten kleiner zouden worden. Wortelcompressie werd minder belangrijk geacht voor de pathogenese van deze klachten. (27, 54, 112, 110) Cloward realiseerde de fusie door in de tussenwervelschijf en aanliggende wervels een gat te boren, dat hij opvulde met een cilindervormig transplantaat. De anderen brachten in de uitgeruimde tussenwervelschijf een wigvormige, uit de crista iliaca verkregen botspaan in. Bailey en Badgley (1960) reserveerden hun anterieure benadering voornamelijk voor de behandeling van werveltumoren en instabiliteit door traumata. Evenals Smith en Robinson vonden ze voor wortel- of myelumcompressie door een discushernie de posterieure benadering geschikter. (5, 112)

In de eerste studies bleek al dat het niet optreden van een benige vergroeiing van de aan weerszijden van de verwijderde discus gelegen wervels een goed resultaat niet uitsloot. (27, 112, 110) Hirsch liet in navolging van de Noor Hult het inbrengen van een bottransplantaat in de uitgeruimde discus achterwege. Hij veronderstelde dat het hoofddoel van de operatie de decompressie van de wortel was. Evenals Dereymaker stelde hij vast, dat soms voor de ingreep al nauwelijks bewegelijkheid op het te opereren niveau aanwezig was. Hij verwijderde ook maar een deel van de discus. Na een jaar bleek geen bewegelijkheid meer aanwezig van het geopereerde segment bij flexie en extensie, en was vaak toch een benige vergroeiing van de aan

¹ In Nederland is ook de term 'spondylodese' gebruikt. (8, 15)

weerszijden van de verwijderde discus gelegen wervellichamen opgetreden. Een relatie tussen het verlies van mobiliteit of het optreden van een fusie en het klinisch resultaat bleek niet aanwezig. (60, 61, 64)

Beide theoretische concepten van de essentie van de ingreep (decompressie van wortel en myelum via een anterieure benadering versus behandeling van discusdegeneratie door immobilisatie van het desbetreffende segment) zijn nog steeds aanwezig in de literatuur. Het eerste concept is de neurochirurgische benadering; het tweede de orthopedische. Dit verschil in uitgangspunt verklaart veel van de verschillen tussen de vele studies naar de anterieure benadering van de cervicale wervelkolom. Zo zijn er verschillen in diagnostiek (myelografie vs discografie en cineradiografie) en in de indicatie tot operatie. Ook wordt er wisselend gedacht over de mogelijkheid om op grond van klachten en lichamelijk onderzoek het aangedane niveau te lokaliseren en over de noodzaak na discectomie de wervels te fuseren. (17, 45, 87, 129, 150)

Na de eerste publikaties neemt de anterieure benadering van de CWK een grote vlucht. Steeds opnieuw onderstreept men de eenvoud, de effectiviteit en de geringe morbiditeit in vergelijking met de posterieure benadering. (66, 129) Het aantal studies naar de resultaten van de posterieure benadering is veel kleiner. Het is opvallend dat ook de voorstanders van de posterieure benadering wijzen op het effectieve, simpele karakter van hun ingreep en de geringe morbiditeit van hun benadering. (1, 36, 57, 79, 123) Als voordelen van de posterieure benadering worden verder genoemd: de visualisatie van de wortel, de mogelijkheid eventueel aanwezige fibreuze constricties rond de wortel te verwijderen, en de mogelijkheid het foramen intervertebrale te vergroten. Bovendien kan een deel van de bezwaren van de posterieure benadering die ten grondslag lagen aan de ontwikkeling van de anterieure discectomie worden ondervangen. Zo kan bij een foraminotomie worden volstaan met een beperkte resectie van het intergewricht, waardoor de stabiliteit van het desbetreffende segment niet in het geding komt. Door te volstaan met een kleine incisie worden postoperatieve pijn en morbiditeit beperkt. (1, 40, 57, 79)

Een goed uitgevoerd vergelijkend onderzoek tussen de anterieure en posterieure benadering is nooit uitgevoerd. Het vergelijken van de studies die gedaan zijn naar de resultaten van anterieure en posterieure benadering is door verschillen in opzet, criteria e.d. slechts bij benadering mogelijk. (58) Er zijn enkele studies waarin de resultaten van zowel de anterieure als de posterieure benadering worden beschreven, maar het ontbreken van een prospectieve gerandomiseerde opzet maakt het vergelijken een hachelijke onderneming. (56, 80, 136) Uit een kleine, prospectieve studie bleek geen significant verschil in resultaat. (58) Het geheel overziend kan slechts met anderen geconstateerd worden dat er geen aanwijzingen zijn dat een van beide ingrepen superieur is aan de andere. (28, 66, 80, 136, 156)

De uitvoering van de anterieure discectomie

Cervicale anterieure discectomie wordt op verschillende manieren uitgevoerd. Sommige auteurs

ruimen de gehele discus, eventueel gecombineerd met verwijdering van de kraakbeen eindplaten, van het ligamentum longitudinale posterior (lig. post.), en van osteofyten. (6, 11, 26, 45, 91) Anderen volstaan met het uitrusten van een deel van de discus. In sommige series wordt de helft van de patiënten op meer dan een niveau geopereerd, in andere nog geen 10%.

De kraakbeen eindplaten

Het uitrusten van de kraakbeen eindplaten zou het optreden van benige vergroeiing van de wervellichamen bevorderen. Het blijkt echter hiervoor niet essentieel te zijn. Daarom wordt het vaak achterwege gelaten (48, 66, 95, 155) of worden ze slechts gedeeltelijk verwijderd. (6)

Het ligamentum longitudinale posterior

Door het ligamentum longitudinale posterior (lig. post.) te verwijderen zou een beter zicht worden verkregen op - vaak aanwezige - epiduraal en intraforaminaal gelegen discusfragmenten. (1, 11, 48, 106) Ook zou het ligament na de discectomie kunnen 'kreukelen', en tussen de wervels bekneeld kunnen raken. Dit zou aanleiding kunnen geven tot pijn tussen de schouderbladen (48) en tot compressie van myelum en wortels. (11) Tegenstanders van het routinematig verwijderen van het ligament hebben gewezen op de grotere kans op bloedingen en op 'instabiliteit'² die dit met zich mee zou brengen. (26, 48, 111) Eén studie liet geen relatie zien tussen het verwijderen van het lig. post. enerzijds en het klinisch resultaat. Ook trad geen instabiliteit op na het verwijderen van het lig. post. (35) Velen volstaan met het sonderen van een eventueel gat in het lig. post. (6, 155)

De discus

De meeste chirurgen verwijderen de discus geheel (26, 45, 48, 66, 155), anderen slechts ten dele. (53, 61) Snyder beschrijft goede resultaten met een 'gefractioneerde' verwijdering van de discus. (133) Hierbij wordt een gat in het laterale derde deel van de discus geboord, waarbij de processus uncinatus op het niveau van het foramen wordt gekruist. Het laatste deel wordt uitgevoerd met microcurettes en rongeurs. Op deze wijze worden gehernieerd discusweefsel en osteofyten verwijderd, waarbij met een haakje een gebied van ongeveer 3 mm kan worden afgetast. Als voordeel van de ingreep beschouwt hij dat fusie niet optreedt (!), en dat de discus niet samenvalt waardoor de foramina intervertebralia niet kleiner worden. Het nadeel van deze variant lijkt dat

² Het begrip stabiliteit duikt vaak op in de discussie over de anterieure discectomie. Vaak wordt gemeld dat door de ingreep de stabiliteit van de cervicale wervelkolom behouden bleef. Slechts zelden wordt gedefinieerd wat daarmee wordt bedoeld. (30, 35, 66, 111) Er is mij slechts één onderzoek bekend waarin expliciet de stabiliteit van de CWK van de Smith-Robinson procedure werd onderzocht. Dit betrof echter wetenschappelijk onderzoek aan preparaten van de cervicale wervelkolom. (71) Het losse gebruik van het woord instabiliteit waar het om de cervicale wervelkolom gaat is al eerder signaleerd. (148) Instabiliteit is gedefinieerd als de mogelijkheid tot abnormale bewegingen, zowel van bewegingen die normaliter niet mogelijk zijn, als het in versterkte mate aanwezig zijn van bewegingen die normaliter wel mogelijk zijn. (16) In een andere definitie wordt als norm voor het abnormale karakter van de bewegelijkheid het optreden van schade aan myelum en wortels, of het optreden van een 'incapacitating deformity' of pijn gehanteerd. (148) Meer praktisch lijkt het hanteren van normaalwaarden van bewegelijkheid als referentiepunt. (72) Uitgaande van de normaalwaarden die Penning beschrijft (105) ben ik in geen enkel onderzoek naar de anterieure discectomie postoperatieve instabiliteit tegengekomen.

men sequesters moeilijk kan bereiken.

Er is nog een aantal argumenten die het partieel verwijderen van de discus steunen. Bij de posterieure benadering blijft de discus geheel in situ. Toch treden ook na deze benadering slechts zelden recidieven op hetzelfde niveau op. (1, 57, 58, 123) Ook van cervicale percutane nucleotomie zijn goede resultaten beschreven (25), evenals van behandeling van de cervicale discusprolaps met intradiscale toediening van chymopapaïne en aprotinine. (83, 109) Aprotinine vermindert alleen de osmotische druk van de tussenwervelschijf. De rol van mechanische druk bij de pathogenese van radriculaire pijn door wortelcompressie is omstreden. (41) Mogelijk is een geringe drukverandering voldoende om de klachten te verminderen, zelfs indien enige wortelcompressie blijft bestaan.

De osteofyten

Vaak wordt een onderscheid gemaakt tussen de 'hard disc' ofte wel de aanwezigheid van osteofyten en/of spondylosis enerzijds en de 'soft disc' of discusprotrusie anderzijds. Het gevolgde beleid t.a.v. eventuele osteofyten is sterk afhankelijk van de operator. Een specificatie van de criteria waarmee dit onderscheid tot stand kwam ontbreekt doorgaans. (21, 31, 58, 66, 87, 123, 124, 133) Gore hanteerde de aanwezigheid van 'definite disc degeneration' op overzichtsonopnamen als onderscheid tussen spondylosis en een protrusie. Hij nam een protrusie als oorzaak voor radriculaire pijn aan bij aanwezigheid van een 'myelographic defect' bij normale standaard röntgenopnamen van de CWK. (45)

Sommige chirurgen verwijderen systematisch alle aanwezige osteofyten. (26, 66) Dit zou hernieuwde wortelcompressie voorkomen als in de postoperatieve fase de discushoogte afneemt. (11) Anderzijds is het 'spontaan' kleiner worden van osteofyten beschreven als door de fusie de discusdegeneratie tot stilstand komt. (45, 95, 112) Anderen beschouwen het routinematig à vue brengen van wortel en spinale kanaal en het verwijderen van osteofyten als onnodig gevaarlijk. (6, 91) Er is verondersteld dat bij aanwezigheid van osteofyten doorgaans ook een discusprolaps aanwezig is. (155) Of dit werkelijk zo is moet worden betwijfeld op grond van studies naar de posterieure benadering (waarbij de wortel à vue komt en de bron van de compressie goed te beoordelen is). (79) Ook is gewezen op het ontbreken van een duidelijke relatie tussen het klinisch resultaat en het persisteren van osteofyten op de driekwart opnamen van de cervicale wervelkolom. (45, 87, 155) Of dit een steekhoudend argument is voor een terughoudende benadering van osteofyten staat te bezien. Volgens Raynor bieden driekwart opnamen van de cervicale wervelkolom weinig inzicht in de anatomische begrenzingen van het foramen intervertebrale. (107) Anderen laten het verwijderen van osteofyten afhangen van hun bevindingen tijdens de operatie, zoals de grootte van de osteofyt (123) of de aanwezigheid van een zachte prolaps. (48)

Aantal niveaus

In sommige studies zijn 30 tot 50% van de patiënten op meer dan een niveau geopereerd (23, 26,

35, 45, 86, 87, 116, 124), in andere slechts 5 tot 10%. (8, 48, 66, 133, 155) Dit verschil is zo groot, dat er blijkbaar een verschil in patiëntselectie of visie op de essentie van de operatie aanwezig is. Zoals te verwachten is wordt vaker een ingreep op meer niveaus beschreven bij ingrepen voor spondylosis of osteofyten dan bij een zachte discusprolaps. (11, 87)

De fusie

Het doel van de interpositie van een botspaan is het bereiken van een solide fusie van de aangrenzende wervels met behoud van de hoogte van de tussenwervelruimte. De fusie is op verschillende manieren uitgevoerd. Aanvankelijk werd deze met bot van de patiënt zelf (zg. autotransplantaat, doorgaans verkregen uit de bekkenkam) tot stand gebracht. Hiermee ontstaat bij 70 tot 100% van de patiënten een benige vergroeiing van de wervels aan weerszijden van de verwijderde discus, soms na gedeeltelijke of totale resorptie van het ingebrachte bottransplantaat (zie afb 1, pag 23). (8, 124, 45, 66, 91, 131, 147) Indien fusie niet optreedt ontstaat een zg. 'pseudartrose' of 'non-union'. Het geopereerde segment zou ook dan 'stabiel' zijn, hoewel een specificatie van wat hiermee bedoeld wordt ontbreekt (zie noot ², pag 11). (66) Deze situatie is te vergelijken met die na discectomie zonder fusie. Een hoger percentage pseudartrose is beschreven na operatie van meer niveaus (17, 23), hetgeen mogelijk te wijten is aan het feit dat fusie in dit geval op meer plaatsen onafhankelijk van elkaar moet optreden. (147) Over de klinische betekenis van deze pseudartrose wordt wisselend gedacht. Sommigen melden geen relatie tussen klinische verschijnselen en het optreden van pseudartrose. (8, 23, 87, 147) Anderen hebben wat slechtere resultaten in de groep met een pseudartrose gemeld, maar daarbij valt op dat een pseudartrose een goed klinisch resultaat niet uitsluit. (153, 110, 17) Wel zijn er enkele patiënten beschreven bij wie klachten verdwenen na heroperatie waarna alsnog een benige vergroeiing ontstond. (45, 85)

Een van de bezwaren tegen het verrichten van een fusie met eigen bot is het optreden van complicaties op de donorplaats, meestal de spina iliaca anterior superior (SIAS). Frequent ontstaan (soms hevige) pijnklachten en laesies van de n cutaneus femoris lateralis. Minder vaak treden bloedingen en infecties op. Ook is een fractuur van het os ilium gemeld. (56) De opgegeven incidentie van deze complicaties wisselt van 0 tot 30%. Het lijkt aannemelijk dat deze variatie mede bepaald wordt door de mate waarin hieraan aandacht wordt geschonken. (8, 21, 23, 31, 35, 45, 87, 124, 129) Uit een overzicht over 1244 patiënten bleek een incidentie van 20%. (149) De pijnklachten zouden deels te voorkomen zijn door andere methoden van uitname van het bottransplantaat. (21, 129) Ook is bot uit de tibia en fibula gebruikt, maar uitname uit de tibia heeft aanleiding gegeven tot stressfracturen. (45)

Het ingebrachte transplantaat kan ook problemen veroorzaken. Bij 1 tot 5% treedt extrusie van het transplantaat op, hetgeen blijvende slikklachten kan veroorzaken. Soms is heroperatie nodig. (31, 45, 87, 124, 129, 147) Mogelijk kan extrusie voorkomen worden door zg. key-stone of sluitsteen vormige transplantaten te gebruiken. (129)

Andere implantaten

Om de pijnklachten bij de donorplaats te vermijden zijn modificaties op de ingreep ontwikkeld. Sommige chirurgen verrichten alleen dissectomie zonder fusie, anderen hebben gezocht naar andere materialen voor het verrichten van de fusie. Zo zijn andere soorten bottransplantaten gebruikt, maar ook polymethylmethacrylaat (PMMA) en hydroxyl-apatiet. Verder zijn prothesen onderzocht om de discus te vervangen waarmee niet alleen de hoogte maar ook de mobiliteit van de discus wordt vervangen. Dit onderzoek betreft voornamelijk de lumbale wervelkolom. (121)

Andere bottransplantaten

Als transplantaat is bot uit het caput femoris en de spina iliaca anterior superior van menselijke donoren (homotransplantaten) (49, 90) en bot van dieren (heterotransplantaten, o.a. kalfsbot. Kiel Surgibone) gebruikt. (130, 140) Met deze transplantaten zijn goede klinische resultaten beschreven. (140) Het gebruik van dergelijke transplantaten maakt de operatie eenvoudiger doordat de spaanuitname ontbreekt en de transplantaten van tevoren in de juiste vorm gebracht kunnen worden. Voor homotransplantaten moet een botbank onderhouden worden.

In dier-experimenteel onderzoek bij geiten die 12 weken na anterieure dissectomie radiologisch en histologisch werden onderzocht bleek een hoger percentage benige vergroeiing en betere revascularisatie bij gebruik van autologe dan bij gebruik van heterologe bottransplantaten. (159) Uit klinische studies naar de anterieure dissectomie waarin zowel patiënten met autologe transplantaten als met homo- en heterotransplantaten zijn opgenomen, blijken bij deze laatste wat vaker extrusies, fracturen, afname van de hoogte van het transplantaat en pseudartrose op te treden. Ook is het inzinken van autologe bottransplantaten in het bot van de naastliggende wervels beschreven. (49) Doorgaans zijn deze bevindingen zonder klinische consequenties, maar ook zijn meer heroperaties bij gebruik van niet-autologe botimplantaten gemeld. (35, 87, 158)

Polymethylmethacrylaat (PMMA)

Inleiding

In de geneeskunde is met PMMA inmiddels veel ervaring opgedaan. Het geldt als een veilige stof. (113, 114, 145) PMMA wordt veel gebruikt bij het implanteren van gewrichtsprothesen. Het voornaamste probleem dat zich daarbij voordoet is het loslaten van het cement, waarmee ook de prothese los raakt van het bot. In dit proces speelt een fibreuze laag die rondom het PMMA ontstaat een grote rol. Deze tussenlaag ontstaat in de maanden na de ingreep als dood bot rondom het ingebrachte PMMA wordt vervangen door een tussenlaag, welke normaliter hoofdzakelijk bestaat uit fibrocyten en enkele macrofagen. Deze laag is de resultante van een complex van factoren:

- de schade die tijdens de operatie aan het botbed ontstaat, door verstoring van de circulatie en de temperatuurstijging bij de polymerisatie van het PMMA
- de volumeverandering van het PMMA tijdens het polymerisatieproces: het zet eerst uit om

dan weer in te krimpen

- cytotoxische eigenschappen van het PMMA
- de invloed van belasting op en microbewegingen in het implantaat-botcomplex
- normale verouderingsprocessen. (145)

Voor een goede hechting van een met PMMA gefixeerd implantaat aan bot is het noodzakelijk dat er een goed contact tussen het bot en het implantaat is, en dat de vorming van de tussenlaag optreedt bij een stevige verankering van het implantaat aan het bot. (89, 121) Onder bepaalde omstandigheden kan deze laag zich zodanig uitbreiden dat dit resulteert in loslating van de prothese. Bij histologisch onderzoek wordt dan in de grenslaag een vreemd-lichaamreactie gevonden met veel macrofagen en met osteolyse rondom de prothese door toegenomen osteoclastische resorptie. Waarschijnlijk wordt deze reactie in gang gezet door het vrijkomen van cementpartikels in de tussenlaag door slijtage t.g.v. de mechanische (over)belasting van de prothese. Deze partikels worden gefagocyteerd door macrofagen in de grenslaag, die daardoor worden aangezet tot de productie van de cytokinen als tumor necrose factor, interleukine-1-B en (mogelijk secundair) prostaglandine E₂. Een aantal van deze cytokinen kan een versterkte bindweefselvorming en (door stimulatie van osteoclasten en osteoblasten) botresorptie veroorzaken. (20, 63, 70, 145)

Bij ingrepen aan de cervicale wervelkolom is PMMA voornamelijk gebruikt voor drie indicaties:

- 1) als versterking van een posterieure fixatie bij instabiliteit van de wervelkolom, bij bv. fracturen en reumatoïde artritis
- 2) als vervanging van door maligne aandoeningen aangetaste wervellichamen
- 3) als vervanging van de discus na anterieure discectomie.

Het optreden van instabiliteit en mechanisch falen van posterieure fixaties is vaak beschreven. Onderzoek bij proefdieren waarbij een posterieure fixatie werd verricht liet na een maand een zelfde zone van fibreus weefsel zien tussen het cement en het bot als de laag die bij implantatie van prothesen wordt gezien. (20, 151) Bij posterieure fixaties krijgt het PMMA trekkracht te verwerken, terwijl de hechting van PMMA op het bot en de gevormde bindweefsellaag dit nauwelijks toelaat. Als PMMA wordt gebruikt bij anterieure ingrepen voor het op hoogte houden van de cervicale wervelkolom heeft het een essentieel andere functie: hierbij staat het onder druk. Daarom lijkt PMMA voor wat de cervicale wervelkolom aangaat bij anterieure benaderingen zijn grootste waarde te hebben. (20, 121)

PMMA is al in de jaren vijftig uitgeprobeerd bij ingrepen voor discuspathologie. Hamby (1958) vond bij een kleine groep voor lumbale HNP geopereerde patiënten geen beter resultaat indien na discectomie PMMA werd ingebracht. (52) In de jaren zestig ontwikkelden in Duitsland Grote en Röttgen de cervicale anterieure discectomie gevolgd door het inbrengen van PMMA in de uitgeruimde tussenwervelschijf. (51) Meer dan 1000 patiënten zijn inmiddels beschreven die op deze wijze zijn geopereerd. (2, 13, 19, 29, 113, 160) Door Roosen (113, 114) is uitgebreid onderzoek

gedaan naar de veiligheid en toepasbaarheid van PMMA als vervangmiddel voor verwijderd discusweefsel:

1) Hij onderzocht in vitro en in vivo of de bij polymerisatie van PMMA vrijkomende warmte een zodanige temperatuurstijging kan veroorzaken, dat daardoor schade aan het zenuwstelsel zou kunnen optreden. Dit bleek niet het geval. De gemiddelde toename van de temperatuur in de epidurale ruimte bedroeg 4,2°. Nooit kwam men in de buurt van de kritische temperatuur voor het optreden van eiwitcoagulatie (56°). Bovendien was de duur van de stijging kort.

2) Er werd dier-experimenteel onderzoek verricht bij honden. Na het verwijderen van de discus werd fusie met hetzij bot hetzij PMMA uitgevoerd. Zowel implantatie van bot als PMMA leverde een stabiel wervelsegment op. In de eerste 14 dagen was er zowel rond PMMA als rond botimplantaten een smalle necrotische zone zichtbaar. In de periode van twee weken tot drie maanden na de ingreep werd rond het PMMA-implantaat een verdichting gezien van de spongiosa van het wervellichaam, met verdikking van de botbalken. Ook nu werd rond het PMMA een fibreuze grenszone waargenomen, op röntgenopnamen zichtbaar als een halo van verminderde dichtheid rond het cement. In vergelijking met de tussenwervelruimten die waren gevuld met een botimplantaat viel op, dat bij de laatste in de eerste maanden na de ingreep een duidelijke hoogtevermindering van de geopereerde tussenwervelruimte optrad door (partiële) resorptie van het implantaat, terwijl het PMMA de tussenwervelruimte juist op hoogte hield. Tussen de drie en negen maanden werd in de bindweefselruimte rond het PMMA de vorming van bot gezien, met enchondrale en periostale ossificatie. In deze fase was bij enkele van de met bot opgevulde tussenwervelruimten al sprake van een benige vergroeiing tussen de wervellichamen. Bij de PMMA-implantaten was dit nog nergens het geval.

3) Tot slot vond klinisch en radiologisch naonderzoek plaats bij patiënten met radiculaire syndromen en myelopathieën door discuspathologie en bij traumatische instabiliteit bij wie na discectomie PMMA was ingebracht. Roosen concludeerde dat de klinische resultaten vergelijkbaar waren met die van andere studies waarbij de discectomie werd gevolgd door spondylodese met bot. Andere studies naar de resultaten van discectomie gevolgd door het inbrengen van PMMA onderschrijven dit. (160, 29)

Roosen beschreef bij zijn patiënten ook de radiologische bevindingen. Om voor andere indicaties specifieke complicaties te vermijden (bv. luxatie van een implantaat bij een operatie voor traumatische instabiliteit) is hier alleen het onderzoek weergegeven van de 155 patiënten die voor een radiculair syndroom door discusprolaps of osteofyt werden geopereerd. Bij 64 van hen was voldoende radiologische follow-up aanwezig om een adequate vergelijking tussen pre- en postoperatieve foto's mogelijk te maken. De duur van de follow-up varieerde van 1 tot 9 jaar, gem. 4,5 jaar. Hij onderzocht:

1) de verandering van de hoogte van het geopereerde segment. Deze kan direct na de

ingreep toe- of afnemen door de hoogte van het ingebrachte implantaat. Nadien is hoogteafname mogelijk door het zg. 'einsintern' of inzinken, het in naastliggende wervellichamen wegzakken van het implantaat. Tussen het klinisch resultaat en de direct na de ingreep optredende hoogteverandering bleek geen relatie te bestaan. Bij 22% werd postoperatief meer dan 3mm hoogtetoename gezien, bij 16% meer dan 3mm afname. Inzinken van meer dan 1mm werd bij 38% gezien, bij 16% bedroeg dit meer dan 3mm. Ook dit had geen relatie met het klinisch resultaat. Of er een relatie was tussen het inzinken en de postoperatieve hoogteverandering wordt niet vermeld.

2) de verandering van de grootte van de foramina intervertebralia. Het optreden van toe- of afname van de grootte van de foramina intervertebralia in de postoperatieve fase was niet gecorreleerd aan het klinisch resultaat. Wel bleek dat bij drie van de zeven patiënten zonder verbetering afname van de foramengrootte optrad.

3) het optreden van een hypodense zone rond het PMMA ('halo'). Bij 59 van de 71 gefuseerde segmenten werd een halo aangetroffen, bij 20 van hen meer dan 1mm in doorsnede. Ook hier bleek geen relatie met het klinisch resultaat.

4) progressie van degeneratieve afwijkingen van naastliggende segmenten. De criteria hiervoor zijn niet gespecificeerd. Hij stelde het vast bij 33 van de 64 patiënten. Verandering van posterieure osteofyten werd niet waargenomen.

5) de benige ombouw van de PMMA-spaan. Rondom het PMMA-blokje werd in wisselende mate botvorming gezien (afb 2, pag 23). Bij 45 van de 71 geopereerde segmenten vond hij aan de achterzijde van het implantaat een volledige benige overbrugging tussen de aangrenzende wervels. Deze ontwikkelde zich tussen de acht maanden en de twee jaar na de ingreep. Aan de voorzijde was slechts bij 8 van de 71 segmenten een volledige overbrugging aanwezig. Hier duurde het doorgaans 3½ jaar voordat overbrugging had plaatsgevonden. Het al dan niet optreden van botvorming rondom het PMMA was niet gerelateerd aan het klinisch resultaat. Nadat men de PMMA-spaan niet meer tot de voorzijde van de wervellichamen liet reiken maar 1 tot 2mm liet inspringen, bleek de benige overbrugging aan de ventrale zijde sneller op te treden. Bij een aantal patiënten met een benige overbrugging moet echter nog bewegelijkheid aanwezig zijn geweest. Bij flexie- en extensieopnamen bleek bij 33 van de 69 geopereerde segmenten bewegelijkheid op het geopereerde niveau aanwezig, bij 4 was dit meer dan 6 graden. De mate van bewegelijkheid stond niet in relatie tot het klinisch resultaat. De aanwezigheid van een halo correleerde met de aanwezigheid van bewegelijkheid op het geopereerde niveau. (114)

Een andere studie (13) naar de resultaten van dissectomie met PMMA met een follow-up van 15 tot 20 jaar meldt vrijwel steeds een 'stabiele' fusie, maar uit het verslag wordt niet duidelijk of botvorming rondom het PMMA steeds was opgetreden. Bovendien ontbreken flexie- en extensiefoto's, en gezien het bovenstaande is dit een belangrijke test voor het beoordelen of een benige vergroeiing is ontstaan. Anderen omschreven zonder klinische gegevens het resultaat van

anterieure dissectomie met inbrengen van PMMA na anterieure dissectomie als 'a fibrous, scarred, pseudarthrotic, syndesmotic entity' van de betrokken wervels. (121) Klaarblijkelijk ontstaat lang niet altijd een goede benige vergroeiing van de naastliggende wervels.

Specifieke complicaties door PMMA

Er worden in de verschillende overzichten enkele complicaties bij het gebruik van PMMA genoemd. Sporadisch treden luxaties van het PMMA-implantaat op. Roosen zag het bij een patiënt uit een groep van 205 met een radiculair syndroom; het trad vaker op in een groep met traumatische instabiliteit. Hij veronderstelt dat luxaties worden veroorzaakt door onvoldoende verankering van het blokje. (13, 114, 160)

Ook is een serie van 12 patiënten beschreven bij wie drie tot zeven jaar na anterieure dissectomie i.v.m. persisterende of recidiverende klachten een MRI van de CWK was vervaardigd. (4) Deze liet bij vijf patiënten een uitgesproken posterieure protrusie van het PMMA zien, bij alle vijf patiënten (vier van hen geopereerd voor radiculaire syndromen) was een myelopathie aanwezig. Bij nog eens vijf patiënten was een minder uitgesproken posterieure protrusie van het PMMA aanwezig, zij hadden alleen nekpijn en radiculaire klachten. Bij negen van deze tien patiënten was er aanvankelijk een goed resultaat van de operatie, maar traden later opnieuw klachten op. Het is niet duidelijk op hoeveel patiënten met PMMA deze complicatie zich voordeed. Evenmin zijn gegevens voorhanden over de gevolgde operatietechniek en de wijze van verankering van het PMMA. Mogelijk is het PMMA gaan migreren door onvoldoende fixatie, mogelijk heeft osteolyse rondom het PMMA daaraan bijgedragen.

Verder is het optreden van een partiële of complete necrose van met name het voorste deel van wervellichamen beschreven, soms gepaard gaand met een sclerotische botreactie (incidentie: 2 tot 6%). Het lijkt vaker op te treden na operaties op twee niveaus (13, 29, 115), en gaat gepaard met specifieke pijnklachten. Benige vergroeiing kan in tweede instantie alsnog optreden, waarbij de pijn verdwijnt; de necrose is niet progressief. Er is een viertal verklaringen voor deze necrose geopperd (29):

- 1) necrose van het bot door de hitte die vrijkomt bij de polymerisatie van het PMMA
- 2) vasculaire stoornissen in het bot die mogelijk ontstaan tijdens de ingreep
- 3) mechanische slijtage van het bot, door een persisterende geringe bewegelijkheid met minimale maar constante degeneratie
- 4) een specifieke reactie van het bot op het PMMA.

Dezelfde factoren worden genoemd bij het ontstaan en de uitbreiding van de fibreuze laag bij heupprothesen. (145) Roosen noemt deze factoren bij het ontstaan van de halo rond het PMMA-blokje. Hij vond een relatie tussen de mate van bewegelijkheid en de grootte van de halo. (114) Omgekeerd betekent een halo het persisteren van bewegelijkheid en dus het voortduren van microtraumata in de fibreuze grenslaag tussen PMMA en bot. Uit enkele als voorbeeld afgebeelde röntgenfoto's van patiënten met botnecrose blijkt dat het PMMA zodanig was ingebracht, dat hyperlordose van het desbetreffende segment ontstond. (29) Mogelijk is de

beschreven necrose te beschouwen als uitgesproken halovorming en inzinken, en is het te vergelijken met de overmatige ontwikkeling van de bot-cement-tussenlaag met secundair optredende osteolyse zoals die ook bij het loslaten van heupprothesen wordt gezien. (63, 70, 145) Het niet-progressieve karakter van de necrose zou kunnen betekenen dat het proces tot stilstand komt als het PMMA niet meer als drukpunt fungeert. Wellicht worden zowel de halovorming als het inzinken en de aseptische necrose in gang gezet door de persisterende bewegelijkheid.

Conclusie

De functie van het PMMA na een cervicale anterieure dissectomie is dezelfde als die van een bottransplantaat: het moet de normale anatomische verhoudingen behouden en leiden tot een immobiele benige vergroeiing. (19, 114, 2, 15) Als specifieke voordelen van het inbrengen van PMMA boven de fusie met bot worden verder genoemd:

- de ingreep is simpeler en duurt korter (2, 19, 114, 160)
- fixatie c.q. stabilisatie van het geopereerde segment wordt snel bereikt. (15, 19, 29, 160)

Het doel - solide benige vergroeiing met behoud van anatomische verhoudingen - wordt vaak niet gehaald. Het veronderstelde voordeel van de snelle fixatie moet worden betwijfeld. Het PMMA werkt niet als een plakmiddel maar als een vulmiddel (145), terwijl later een fibreuze grenslaag rondom het PMMA ontstaat met (post of propter) persisterende bewegelijkheid.

Andere kunststofimplantaten

Hydroxyl-apatiet

Calcium-fosfaatverbindingen als hydroxyl-apatiet en tricalcium-fosfaat vormen de grondbestanddelen van tanden en botten. Als polycristallijne keramieken zijn deze stoffen gebruikt om bottransplantaten te vervangen. Afhankelijk van de samenstelling en de wijze waarop het keramiek is gemaakt, is dit in meer of mindere mate poreus. Door eventuele poriën kan bot het keramiek 'binnen'groeien, waarbij het keramiek als staketsel dient. Sommige keramieken zijn afbreekbaar door het lichaam, opnieuw afhankelijk van de poriëngrootte en de samenstelling van het keramiek. Toxische reacties treden niet op. Het keramiek wordt snel en stevig aan het bot gebonden zonder interpositie van fibreus weefsel, doordat een chemische verbinding tussen bot en keramiek ontstaat. De belangrijkste beperking van de stof is de breekbare structuur en de lage trekvastheid. Zelfs de meest dichte vormen zijn daardoor niet bruikbaar als transplantaat bij bv. schroef- en plaatwerk bij heupoperaties. Ze zijn met name geschikt voor toepassingen waarbij het een overwegend comprimerende belasting te verwerken krijgt. (69)

Bij honden is cervicale dissectomie met fusie met zowel resorbeerbaar als niet-resorbeerbaar hydroxyl-apatiet (24) en met tricalcium-fosfaat (128) onderzocht. Frequent werd extrusie en breuk van het implantaat gezien. Na 12 tot 24 weken werd een toenemende radiodensiteit van de geopereerde tussenwervelschijf gezien; histologisch onderzoek bevestigde het optreden van verbening in de implantaten en de vervanging van de resorbeerbare implantaten door bot. Er

ontstond geen fibreuze laag tussen het niet-resorbeerbare keramiek en het bot. Als het implantaat luxeerde ontstond een fibreuze verbinding tussen de aangrenzende wervellichamen. Bij gebruik van bottransplantaten trad benige vergroeiing sneller en completer op. (128) Vanuit een biomechanisch standpunt werden de resultaten als onacceptabel beoordeeld. (24, 128)

In een retrospectieve klinische studie (124) zijn de resultaten van cervicale anterieure discectomie met fusie met niet-resorbeerbaar hydroxyl-apatiet vergeleken met die van een eerdere groep waarbij een bottransplantaat was gebruikt. Er bleek geen verschil in klinisch resultaat tussen beide groepen. Bij de helft van de bottransplantaat-groep (75 patiënten, 106 disci) trad resorptie op van het implantaat, twee maal werd extrusie van het implantaat gezien. In de hydroxyl-apatiet-groep (84 patiënten, 111 disci) werd drie maal een extrusie en twee maal fractuur van het implantaat gezien. Dit trad doorgaans direct na de operatie op, en werd vooral onder de eerste patiënten gezien. De afgebeelde röntgenfoto's laten overigens wel enig inzinken van het implantaat zien.

Anderen proberen de nadelen van het hydroxyl-apatiet te vermijden, door dit op een aluminium plaat aan te brengen. Het geheel heeft daarbij een ruw oppervlak gekregen. De aldus ontstane combinatie is beter bestand tegen druk, terwijl het ruwe oppervlak luxatie voorkomt. (14)

Biopolymeer

Verder zijn de klinische resultaten van het resorbeerbare zg. biopolymeer-implantaat beschreven. (86) Het bestaat voor 40% uit N-vinylpyrrolidone-methylmethacrylaat copolymeer, voor 50% uit polyamide vezels en voor 10% uit calcium gluconaat. Het copolymeer wordt nadat het in de tussenwervelruimte is ingebracht langzaam geresorbeerd, waardoor in het implantaat holten ontstaan. Hierin kan gevasculariseerd weefsel ingroeien, waarna door enchondrale verbening bot het implantaat opvult. Het onderzoek betrof 150 patiënten van wie 129 werden geopereerd voor radicaire klachten. Bij radiologische follow-up (duur: 3 tot 27 maanden, gemiddeld 17 maanden) werd geen hoogteverandering van het geopereerde segment gezien. Het geopereerde segment was van meet af aan immobiel. Vanaf de derde tot de vijfde maand was verbening zichtbaar in het implantaat. Verschijnselen van lysis of afgenomen dichtheid tussen implantaat en wervellichaam werden niet gezien. De klinische resultaten waren vergelijkbaar met die van andere studies naar de anterieure discectomie.

Voor- en nadelen van het gebruik van een implantaat

Discectomie zonder fusie

Inmiddels zijn een groot aantal studies over de anterieure discectomie zonder fusie verschenen. Hierin wordt stevast geconstateerd dat de resultaten van alleen discectomie gelijkwaardig zijn aan die van anterieure discectomie met fusie, terwijl de ingreep simpeler is en minder complicaties kent door het ontbreken van de uitname van het bottransplantaat. (11, 26, 42, 47, 48, 53, 66, 82, 87, 91, 95, 106, 155) Bij anterieure discectomie zonder fusie staat het opheffen van

wortelcompressie door verwijdering van discusprolaps en osteofyten centraal. Minder betekenis wordt gehecht aan discusdegeneratie, abnormale bewegelijkheid en aan het ontstaan van een solide benige vergroeiing van de aangrenzende wervellichamen.

Meestal treedt na discectomie zonder fusie kyphose op van het geopereerde segment en subluxatie van de intervertebrale gewrichten. Deze standsafwijkingen zijn niet gerelateerd aan het klinisch resultaat. (11, 42, 66, 91, 95, 106, 138, 155, 156) Ook als fusie met een bottransplantaat achterwege wordt gelaten ontstaat bij 55 tot 75% van de uitgeruimde disci een benige vergroeiing van de aanliggende wervels (afb 3, pag 23). (42, 66, 91, 95, 156) Na de ingreep is de hoogte van de tussenwervelruimte sterk afgenomen, later verdwijnt de cortex van de aangrenzende wervelopervlakten en wordt kalk in het restant van de tussenwervelruimte afgezet. Uiteindelijk worden corticaal bot en trabeculae gevormd die van de ene wervel naar de andere lopen. (66, 95) Al na 12 weken kan de eerste aanzet van een benige vergroeiing zichtbaar zijn. (138) Het geopereerde segment is na de ingreep vaak immobiel. Ook na ingrepen op meer niveaus wordt 'instabiliteit' niet beschreven.³

Theoretische veronderstellingen

Voor het inbrengen van een implantaat zijn verschillende argumenten aangedragen:

- Hierdoor zouden de normale anatomische verhoudingen en de normale stand van de facetgewrichten behouden blijven, doordat het geopereerde segment niet in hoogte afneemt. Ook afname van de diameter van de foramina intervertebralia zou worden voorkomen. (2, 15, 86, 124, 133) Smith en Robinson merkten echter al op dat het bottransplantaat vaak gedeels geresorbeerd en geremodelleerd wordt, en dat het inbrengen van een hoger transplantaat niet leidt tot een grotere doorsnede van de foramina. Ook met bottransplantaat kan kyphosering op het geopereerde niveau optreden. (8, 18, 35, 131) De veronderstelde afname van de diameter van de foramina na anterieure discectomie zonder fusie werd door een aantal auteurs niet waargenomen. (26, 42) Dat is niet zo vreemd: na discectomie zonder fusie treedt doorgaans een kyphose op doordat de voorzijde van de discus het meest in hoogte afneemt. Door de minder uitgesproken of geheel afwezige hoogteafname van het achterste deel van de discus is geen significante afname van de diameter van het foramen te verwachten. Dit is eerder het geval bij een hoogteafname van de hele tussenwervelschijf. De kwestie 'behoud of verstoring van de normale anatomische verhoudingen' is dus gecompliceerder dan alleen het type operatie.

- Na het inbrengen van een transplantaat treedt vaker een benige vergroeiing van beide wervels op dan na alleen discectomie. (86, 91) Bij dier-experimenteel onderzoek was na 12 weken bij geen van de 21 tussenwervelruimten waarbij alleen discectomie was verricht benige vergroeiing zichtbaar, terwijl dit bij 10 van de 21 tussenwervelruimten waarbij een homologe transplantaat was ingebracht wel het geval was. (159) Het is echter de vraag of dit klinische betekenis heeft: zowel in studies naar alleen discectomie als naar discectomie met fusie bleek

³ Een artikel meldt het optreden van instabiliteit bij vier van de 450 patiënten die met alleen discectomie werden behandeld, daarmee wordt echter excessieve angulaire deformiteit bedoeld. (12)

geen relatie te bestaan tussen het klinisch resultaat en de röntgenparameters. (8, 11, 23, 87)

- Bij patiënten met preoperatieve nekpijn zou na discectomie met fusie de nekpijn sneller en vaker verminderen dan na alleen discectomie. (2, 106) Ook zouden in de postoperatieve fase na alleen discectomie vaker nekklachten en interscapulaire pijn optreden dan na discectomie met fusie. Studies naar de resultaten van discectomie zonder fusie, waarin deze klachten worden vermeld, laten percentages zien die variëren tussen de 12 en 49% (6, 12, 42, 66, 124, 138, 155, 156), terwijl nekklachten in studies naar anterieure discectomie met fusie zelden worden genoemd. (17, 31, 21, 23, 35, 45, 147, 150, 153) Als oorzaken voor deze nekklachten na discectomie zonder fusie zijn genoemd:

- de vernauwing van de tussenwervelschijf en het optreden van subluxatie van de wervels door de kyphose en de afname van de discushoogte. Er kon echter geen relatie worden vastgesteld tussen de nekklachten en de mate van kyphose. (42, 138)
- het gebruik van een wervelspreider tijdens de ingreep (155)
- beklemming van het posterieure ligament (156)
- minder 'zuverlässiger Stabilität' na alleen discectomie. (106)

Doorgaans duren deze klachten enkele dagen, door dit voorbijgaande karakter is de klinische betekenis ervan niet duidelijk.

Klinische studies

Een aantal auteurs hebben hun ervaringen met zowel anterieure discectomie met als zonder fusie op schrift gesteld. Meestal wordt daarin de voorkeur gegeven aan discectomie zonder fusie, en wordt fusie gereserveerd voor speciale indicaties, als instabiliteit en spondylosis. (82, 106, 111)

Een kleine studie stelde een beter resultaat vast in de groep met fusie, bovendien traden in de groep zonder fusie frequent ernstige nekklachten op en was bij een relatief hoog percentage een heroperatie verricht. (138) Ook zijn enkele patiënten beschreven bij wie radiculare en/of nekklachten verdwenen nadat in tweede instantie de discectomie werd uitgebreid met een fusie. (45, 95, 138) Lunsford vergeleek retrospectief twee niet-aselecte groepen (totaal 253 patiënten) die met en zonder spondylodese behandeld waren. Hij vond geen verschil tussen beide groepen, behoudens een wat kortere opnameduur in de groep met alleen discectomie. Er waren minder complicaties in de alleen-discectomie-groep door het ontbreken van de uitname van de botspaan. Het optreden van nekpijn in de postoperatieve fase werd in beide groepen even vaak gezien. (87)

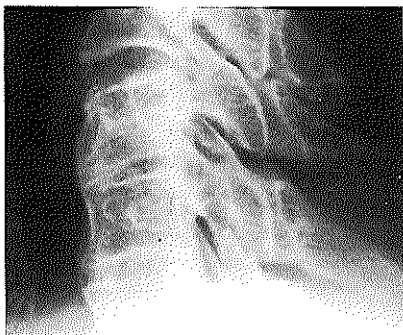
Er zijn twee prospectieve, gerandomiseerde studies verricht die alleen discectomie vergeleken met discectomie gevolgd door fusie. (91, 116) Martins vond geen verschil in het klinisch resultaat tussen beide groepen. Indien er veel spondylosis is, zou alleen discectomie technisch moeilijker zijn. Het optreden van nekklachten is niet apart bekeken, maar het ongemak dat in de postoperatieve fase werd ondervonden zou voor beide groepen hetzelfde zijn geweest. (91) Rosenørn vond na drie maanden een beter klinisch resultaat in de groep zonder fusie t.o.v. de groep waarbij fusie volgens Cloward werd verricht. Na een jaar waren de percentages met een goed of uitstekend resultaat in beide groepen gelijk. Patiënten die alleen discectomie ondergingen

waren na negen weken significant vaker weer aan het werk. (116)

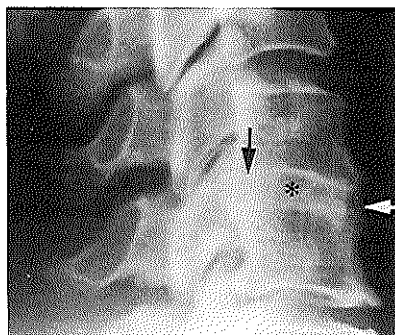
Conclusie

De anterieure discectomie met fusie is op grond van omstreden theoretische veronderstellingen geïntroduceerd. De resultaten van discectomie zonder fusie lijken minstens gelijkwaardig te zijn aan die met fusie. Hoewel met PMMA de complicaties door de transplantaatuitname worden vermeden, is het de vraag of met deze variant andere doelstellingen - behoud van normale anatomische verhoudingen en het bereiken van een fusie - worden gehaald, gezien het optreden van inzinken en het blijven bestaan van bewegelijkheid op het geopereerde niveau. Deze radiologische bevindingen lijken echter geen invloed te hebben op het resultaat van de ingreep.

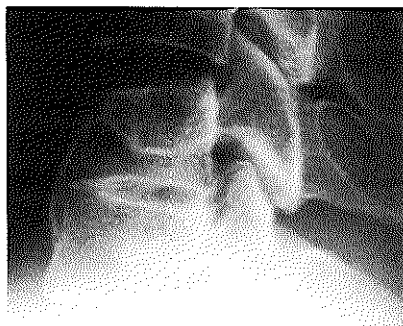
1



2



3



afb 1. twee jaar na anterieure discectomie van C5-6 en C6-7, gevolgd door fusie met autoloog bot: benige vergroeiing met behoud van de hoogte van de tussenwervelschijf C6-7, iets afname van de hoogte van het transplantaat in C5-6.

afb 2. twee jaar na anterieure discectomie gevolgd door inbrengen van PMMA (*). Fraaie benige vergroeiing met botvorming rondom PMMA (pijlen), zonder bewegelijkheid op het geopereerde niveau.

afb 3. twee jaar na anterieure discectomie zonder fusie: kyphose van het geopereerde segment en benige vergroeiing.

RESULTATEN VAN KLINISCHE STUDIES

Sinds het begin van de jaren zestig is er een groot aantal studies verschenen naar het resultaat van de anterieure discectomie. Om de eigen resultaten te spiegelen aan die van anderen, maar ook om een indruk te krijgen van de resultaten van de verschillende chirurgische varianten en benaderingen voor het cervicale radiculare syndroom op basis van een discusprolaps, is het verleidelijk een overzicht van andere studies op te stellen. (79, 116, 114) Een dergelijk overzicht van 1461 patiënten vond een 'goed resultaat' (de groepen 'goed' en 'uitstekend' van Odoms criteria, zie pag 27) bij 51 tot 92%, gemiddeld was het resultaat bij 69% goed. (149) Er zijn echter grote verschillen in studie-opzet, operatie-indicatie, gehanteerde criteria e.d. tussen de verschillende studies, die zo'n overzicht bemoeilijken.

Criteria

De in de diverse series gehanteerde criteria waaraan patiënten moesten voldoen om opgenomen te worden in het onderzoek, variëren sterk. De operatie-indicaties waren niet alleen therapieresistente radiculopathieën, maar ook myelopathieën (11, 86, 114, 124), nekklachten en hoofdpijn. (140, 34) In sommige onderzoeken zijn deze groepen duidelijk gescheiden weergegeven (11, 31, 114), in andere niet. (34, 45, 53, 147, 153) Door het verschil in resultaat bij de verschillende syndromen (11, 31, 45, 66, 153) zijn deze laatste onbruikbaar voor vergelijking met studies naar het resultaat bij radiculaire syndromen. Het tweede punt betreft de wijze waarop de diagnose tot stand kwam. Lang niet altijd is een myelografie en/of CT-scan met contrast (of MRI) vervaardigd. Soms is op grond van de klinische symptomatologie zonder aanvullende diagnostiek tot een diagnose inclusief hoogtelokalisatie besloten. (18, 94) Andere studies met een meer orthopedische benadering veronderstellen een belangrijke rol voor pathologische bewegelijkheid van het geopereerde segment, hetgeen werd onderzocht met cineradiografie. (17) Dan is er nog de controverse tussen voorstanders van discografie (75, 129, 160) en die van myelografie.

Voor een vergelijking van de resultaten zijn alleen die studies geschikt die dezelfde criteria gebruikten als de onderzoeker. In ons onderzoek was het operatiecriterium een radiculair syndroom door discuspathologie met daarbij passende afwijkingen op de myelografie (of de CT-scan), en falen van conservatieve behandeling. Ook dit is een benadering met onzekerheden. Enerzijds komen er atypische radiculaire syndromen en klinische variaties voor (7, 157), anderzijds worden frequent asymptomatische afwijkingen gezien bij myelografie. In een groep van 300 patiënten bij wie onderzoek van de achterste schedelgroeve met intrathecaal contrast werd verricht, werden bij 21% afwijkingen in het cervicale traject gezien. (62) Anderen vonden geen typische verschillen tussen symptomatische en niet-symptomatische afwijkingen bij cervicale myelografie, alhoewel grotere afwijkingen vaker met klinische verschijnselen gepaard gingen. (39) Zoals te verwachten zijn ook asymptomatische laesies bij modern onderzoek als CT- en MRI-scan beschreven. (141, 154) Neuroradiologisch onderzoek kan dus afwijkingen laten zien die niet in een causale relatie tot de klachten van de patiënt staan.

Duur klachten

Sommige studies specificeren de duur van de klachten voordat tot operatie wordt besloten (vrijwel) niet (31, 79, 114, 124), soms zelfs ondanks een gemelde correlatie met de duur van de klachten. (45) Anderen noemen de kortste en langste duur van de klachten (23, 160), of de minimale duur. (86, 133) Er blijkt tussen de diverse studies een groot verschil in gemiddelde duur van de klachten voordat tot operatie wordt overgegaan, variërend van 2 resp. 4,8 maanden (1, 48) tot 42 maanden. (23) Dezelfde variatie wordt gevonden in de duur van de conservatieve behandeling alvorens wordt besloten tot operatie. Sommigen houden enkele weken als ondergrens aan (11, 26, 66, 86, 87), anderen enkele maanden tot een jaar. (17, 35, 45, 58) Dergelijke verschillen krijgen betekenis in de slechtere resultaten die door veel auteurs worden gevonden bij een langere duur van de klachten. (8, 34, 45, 79, 114)

Studieopzet en follow-up

Bijna alle studies zijn retrospectief, slechts enkele hebben een prospectieve opzet. (58, 91, 116) Bij de meeste is het resultaat beoordeeld door de operateur, in een minderheid door een niet bij de behandeling betrokken beoordelaar. (8, 21, 23, 58) Soms is het oordeel (deels) tot stand gekomen op basis van een schriftelijke enquête. (21, 23, 66, 79, 123, 133)

Duur follow-up

Soms ontbreekt elke specificatie hiervan. (21, 26, 31, 155, 160) Anderen geven het interval waarin de follow-up lag (1, 23, 66, 86, 114), de spreiding (79), het gemiddelde (1, 23, 57, 66, 86, 91, 116, 123) of de minimale duur. (8, 58, 87, 91) Er blijkt een grote variatie van zowel het gemiddelde (0,8 tot 7 jaar) (34, 91) als de spreiding (0,25-2,25 tot 1-15 jaar). (34, 86) De duur van de follow-up in studies naar de resultaten van foraminotomie was nog langer. (57, 123) Deze variatie in follow-upduur kan van invloed zijn op het resultaat van een studie. Late recidieven komen voor (17, 45, 87), en waren zelfs de aanleiding tot een van de studies. (153)

Beoordelingscriteria

Soms wordt slechts gesteld dat zoveel procent is hersteld of is teruggekeerd naar de vroegere activiteiten en dat slechte resultaten of recidieven ontbreken, of wordt 'verdwijnen of significante vermindering van pijn' gemeld. (1, 48, 86, 155) Anderen noemen het percentage met een goed resultaat, verbetering, genezing of herstel als een categorie zonder verdere specificatie (95, 106, 155), spreken van een goed functioneel resultaat bij het ontbreken van invaliderende symptomen (35) of hanteren een indeling op basis van het percentage afname van de pijn. (45)

Anderen hebben - helaas uiteenlopende - beoordelingscriteria gebruikt. (26, 45, 100, 114) De meeste van deze indelingen zijn gebaseerd op een indeling in 4, bestaande uit de categorieën 'uitstekend', 'goed', 'matig' en 'slecht'. Een veel gebruikte indeling is die van Odom (zie tabel I). (100) De hierin genoemde klachten en de beperkingen moeten het gevolg zijn van de discussaandoening. Deze criteria gaan uit van de klachten van de patiënt. Door sommigen is een

toevoeging aangebracht die rekening houdt met afwijkingen bij het lichamelijk onderzoek, maar ook dan ligt het zwaartepunt bij het subjectieve welbevinden. (91) Bij het vergelijken van de verschillende schalen blijkt dat de omschrijving van de middengroep met een resultaat tussen 'goed' en 'slecht' in sterk uiteen loopt (zie tabel I). Odom omschreef deze groep zelf als 'satisfactory', maar het is toch een twijfelachtige tevredenheid als de 'physical activities ... significantly limited' zijn. (100) Deze categorie wordt vaak als 'fair' betiteld, hetgeen ook nog een behoorlijk resultaat suggereert. Een meer reële benaming lijkt 'matig'.

Anderen waaronder Cuatico hebben een op het eerste gezicht vergelijkbare indeling in vier categorieën opgesteld. Hierin is de eerste groep die zonder klachten is, de tweede die met minimale functiestoornissen maar zonder duidelijke beperkingen, de derde die onveranderd is, en de vierde die verslechterd is. (26, 160) In deze indeling zijn de eerste twee groepen overeenkomstig met de drie eerste groepen ('matig', 'goed' en 'uitstekend') uit de indeling van Odom. Waar de groep 'matig' van Odom in de indeling van Cuatico thuis hoort is onduidelijk. In de door Roosen en Grote gehanteerde indeling (11, 113, 114) wordt een middengroep omschreven met onveranderde klachten bij vermindering van de neurologische afwijkingen. Volgens Odom is dit een 'slecht' resultaat.

Tabel I. *Overzicht van enkele gebruikte beoordelingsschalen, met daarin met horizontale lijnen aangegeven het grensgebied tussen goed en slecht resultaat.*

Roosen en Grote, 1982	Odom e.a., 1958	Cuatico, 1981
I beschwerdefrei, neurologisch ohne Beschwerden	EXCELLENT: no complaints referable to cervical disease, able to carry on their daily occupations without impairment	Class A: those with no complaints or virtually no complaints and normal function
II subjective Beschwerden wesentlich gebessert, diskrete gut kompensierte neurologische Reststörungen	GOOD: intermittent discomfort, related to cervical disease, but did not significantly interfere with their work	
III Beschwerden unverändert, präoperativer neurologischer Status gebessert	SATISFACTORY: subjective improvement, but physical activities were significantly limited	Class B: those with very minimal or minor complaints who can function with virtually no limitations
IV keine Änderung der subjektiven wie objektiven Symptomatik	POOR: no improvement, or worse as compared with their condition before operation	Class C: those with no improvement over their preoperative status
V Verschlechterung		Class D: those who are worse off than before surgery

In de uiteindelijke beoordeling van de resultaten worden soms alleen de groepen 'uitstekend' en 'goed' volgens de criteria van Odom als een goed resultaat beschouwd, en wordt de groep 'matig' apart genoemd, eventueel samen met de 'uitstekend'- en 'goed'-groepen als de groep 'verbeterd'. (8, 79, 87, 116, 133, 150) Anderen maken dit onderscheid niet, en rekenen ook de groep 'matig' of de daarmee vergelijkbare tussengroep uit andere indelingen bij de goede resultaten. (26, 35, 95, 106, 155, 160) Dit verschil in wat een 'goed' resultaat is vormt een belangrijke beperking voor de vergelijkbaarheid van de studies.

Recidieven

De meeste recidieven zijn voorbijgaand en op een ander niveau gelokaliseerd; soms zijn ze aanleiding tot heroperatie. Heroperaties zijn lang niet altijd als slecht eindresultaat beschouwd, omdat soms de totale behandeling op het moment van evaluatie is beoordeeld. (45, 66, 87)

Weergave

Om onze resultaten toch te kunnen vergelijken met die van anderen is een aantal met onze opzet vergelijkbare studies verzameld. Daarvoor zijn de volgende uitgangspunten gehanteerd:

- Alleen die studies zijn opgenomen, die dezelfde operatiecriteria (radiculaire klachten, bij de klinische verschijnselen passende myelografische afwijkingen) gebruiken. Beide studies die het resultaat van PMMA beschrijven, voldoen niet aan dit criterium (resp. geen specificatie röntgenonderzoek (114) en alleen discografie (160)), maar gezien het belang van deze studies voor ons onderzoek zijn ze toch opgenomen.
- Alleen weergegeven zijn studies met een duidelijke specificatie van het beoordelingscriterium. Indien de criteria van Odom niet gebruikt waren, is dat gedeelte gedestilleerd dat overeenkomt met een 'goed' of 'uitstekend' resultaat volgens Odom. Deze patiënten zijn als 'succes' beschouwd. Indien dit niet mogelijk was, of indien alleen een globale specificatie als 'goed' of 'verbeterd' is gegeven, zijn de goede resultaten opgenomen onder het kopje 'verbeterd'. De groep 'matig' uit de indeling van Roosen en Grote is als niet verbeterd beschouwd. (113)

Hiervan uitgaand zijn de resultaten van enkele studies in tabel II (zie pag 29) weergegeven. Er blijkt tussen de verschillende studies een zeer grote variatie in resultaat. Het percentage patiënten met een 'succes' als resultaat loopt uiteen van 44% tot 94% succes, terwijl het percentage dat verbetert is door de ingreep varieert van 63% tot 100%. De sterke variatie in resultaat doet vermoeden dat de boven beschreven verschillen in criteria e.d. een zinvol overzicht van de resultaten eigenlijk onmogelijk maken.

Het optreden van recidieven en heroperaties

Recidieven kunnen zowel op het al geopereerde als op andere niveaus optreden. (17, 45, 153) Lunsford vond bij 38% van zijn patiënten tijdens de follow-up klachten, meestal van voorbij-

Tabel II. Resultaten operatie voor brachialgie/radiculopathie, bij afwijkend neuroradiologisch onderzoek

auteur	n	methode	prosp	onafh	duur vervolg	resultaat:	
						succes	verbeterd
Husag	60	A,SR,-	-	-/E	0,5-6	83%	96%
Wilson	71	A,SR,-	-	-	1 -5		96%
Cuatico	81	A,SR,-	-	-	?	73%	95%
Bertalanf.	109	A,-	-	-	1 -8		82%
Clements	94	A,SR,+	-	+/E	?	80%	96%
Connolly	63	A,??,+	-	+/E	0,6-5,8	51%	63%
Eriksen	850	A,+	-	-	1 -15	44%	65%
Bent	46	A,SR,+	-	+	min. 1	74%	83%
Dohn	137	A,CI,+	-	-	?	53%	87%
Snyder	55	A,fract	-	-/E	0,5-4	64%	93%
Martins	25	A,+	+	-	min. 0,5	64%	92%
	26	A,-	-	-		65%	92%
Rosenørn	31	A,CI,+	+	-	1	69%	76%
	32	A,SR,-	-	-		87%	93%
Lunsford	128	A,CI,+	-	-/E	min. 1	66%	81%
	125	A,SR,-	-	-		69%	88%
Henderson	736	postlat	-	-	gem 12	92%	
Aldrich	36	postlat	-	-	0,3-3,5		100%
Scoville	171	postlat	-	-/E	5 -33	93%	95%
Krupp	161	postlat	-	-	gem 3,5	94%	98%
Herkowitz	16	postlat	+	+	min. 1,6	75%	
	17	A,SR,+	-	-		94%	
Roosen	156	A,SR,PM	-	-	0,5-10	69%	
Zeilstra	188	A,SR,PM	-	-	?		72%
Lozes	138	A,SR,BOP	-	-	0,3-2,3	94%	

Gebruikte afkortingen

n: aantal patiënten; **methode**: uitgevoerde ingreep, nl. A: anterieure discectomie CI: volgens Cloward, SR: volgens Smith-Robinson, fract: gefractioneerde uitruiming discus. -: geen fusie. +: wel fusie, PM: inbrengen van PMMA, BOP: fusie met biopolymeer, postlat: posterolaterale foraminotomie; **prosp**: prospectief opgezet. +:ja, -:nee; **onafh**: +: onafhankelijke beoordeling, -: alleen beoordeling door de behandelaar zelf, E: ook oordeel via een schriftelijke enquête; **duur vervolg**: duur minimale en maximale follow-up in jaren, min: de minimale duur, gem: de gemiddelde duur. ?: niet vermeld

gaande aard en gelokaliseerd in arm of nek. Het percentage heroperaties varieert van 0 tot 11%. Hiervan worden de meeste uitgevoerd op een ander dan het oorspronkelijke niveau. (11, 45, 66, 87) Veel van de heroperaties op hetzelfde niveau betreffen aan de ingreep gerelateerde problemen, zoals het wegglijden van het bottransplantaat, pseudartrose en onvoldoende decompressie. (35, 45, 68, 87, 124, 133)

Complicaties

Zoals bij elke ingreep onder narcose zijn er algemene complicaties als myocardinfarcten, longoedeem, pneumonieën e.d. en daaruit voortvloeiende morbiditeit en mortaliteit. Uit een aantal grotere studies (totaal 3590 patiënten) blijkt een mortaliteit van ongeveer 0,3%. De mortaliteit berust voornamelijk op cardiopulmonale complicaties, maar er zijn ook voor de ingreep specifieke letaal verlopende complicaties gemeld (letsel van de a. carotis en de a. vertebralis, spinale epidurale hematomen). (12, 18, 21, 26, 45, 31, 48, 73, 82, 87, 106)

Verder is beschadiging van vrijwel elke structuur in de hals beschreven: de a. vertebralis (18, 31, 82, 108, 132), de a. carotis (82), de oesophagus (9, 26, 73, 82, 98, 142), de pharynx (12, 26, 43, 73, 96), de n laryngeus recurrens en superior (8, 12, 18, 26, 35, 53, 66, 87, 106), de plexus brachialis (26, 53, 73), de sympathische grensstreng (met een syndroom van Horner) (18, 26, 53, 95, 153), de n hypoglossus (73) en de pleurae (met als gevolg een pneumothorax). (23, 147) De incidentie van deze letsels is gering, en is verder te verminderen door goede positionering en zorgvuldig opzij houden van de diverse structuren in de hals. (12, 73) Letsel van de n laryngeus recurrens (en de n laryngeus superior) en van de sympathicus wordt het meest gemeld. De incidentie van beide ligt tussen de 1 en 2%. Ze worden doorgaans veroorzaakt door tractie of compressie, en zijn daardoor meestal reversibel. (12, 38, 73, 106)

Ook het optreden van meestal voorbijgaande slikklachten (35%) en enige heesheid wordt vaak genoemd. Beide worden deels veroorzaakt door irritatie en oedeem t.g.v. het manipuleren van deze structuren. (12, 106) Sporadisch veroorzaakt dit veel klachten. Ook zijn blijvende slikklachten beschreven door protrusie van het ingebrachte bottransplantaat. (82, 87, 73) Een enkele maal heeft oedeem van de larynx aanleiding gegeven tot een respiratoire insufficiëntie. (12)

Verder worden lokale complicaties als wondinfecties en hematomen beschreven. (45, 153) Ook hematomen hebben aanleiding gegeven tot respiratoire insufficiëntie. (12, 92) Spinale epidurale bloedingen zijn zeldzaam (gemelde incidentie: 0,44% bij 3400 patiënten) maar ze vormen een potentieel ernstige complicatie. (12, 18, 35, 73, 87, 92) Sporadisch komen infectieuze complicaties voor als spondylodiscitis, epiduraal abces, retropharyngeaal abces, osteomyelitis, meningitis e.d. (12, 31, 73)

Meer specifiek aan de ingreep is schade aan wortels en myelum. (12, 31, 35, 53, 82, 87, 106, 92, 146) Er wordt een sterk wisselende incidentie gemeld, Kalff beschreef 2,7% voorbijgaande en 1,1% blijvende neurogene uitval. (73) De variatie in het optreden van radiculaire klachten lijkt deels terug te voeren op de wijze van verslaggeving. Niet altijd zal het optreden van een voorbijgaande exacerbatie van radiculaire klachten als complicatie beschouwd worden, en zal alleen ernstig wortelletsel worden gemeld. De incidentie van ernstig wortelletsel lijkt onder de 1% te liggen. De kans op het optreden of toenemen van verschijnselen van myelopathie na anterieure dissectomie wordt deels bepaald door de operatie-indicatie. Medullaire verschijnselen door de operatie treden voornamelijk op als de ingreep wordt gedaan voor een myelopathie (12, 35, 87, 88), bij operaties voor radiculopathieën is de incidentie zeer laag. Indien een myelopathie optreedt blijkt dit bij een kwart met een vrij interval van enkele uren na de ingreep te ontstaan. (38, 137)

Voor het optreden of toenemen van een myelopathie zijn verschillende oorzaken beschreven: fouten in het hanteren van de boor bij de procedure van Cloward, druk van het bottransplantaat op het myelum, fractuur van het transplantaat, infecties, epidurale bloeding, toename myelopathie bij pre-existente kanaalstenose door de intubatie, en vasculaire stoornissen. Soms wordt geen duidelijke oorzaak gevonden. Vaak is de uitval voorbijgaand, maar blijvende uitval en letale afloop komen voor. (12, 35, 38, 82, 137)

Specifieke complicaties van het gebruik van een bottransplantaat kwamen al eerder aan de orde (zie pag 13). Bij gebruik van een autoloog transplantaat vormen deze problemen kwantitatief het grootste deel van de complicaties. (87, 92)

Degeneratieve afwijkingen op een ander niveau

Na de ingreep is toename van degeneratieve afwijkingen op andere niveaus gemeld. Dit is als specifiek voor de anterieure discectomie beschouwd, omdat door de fusie naastliggende niveaus meer belast zouden worden. Hoewel dit een enkele keer aanleiding gaf tot heroperatie heeft het meestal geen invloed op het klinisch resultaat. (18, 23, 45, 65, 106, 156) Bij vergelijking met een naar leeftijd gecontroleerde asymptotische controlegroep bleek de toename echter gerelateerd aan het ouder worden. (44) Ook bleek geen verschil in progressie van spondylotische veranderingen tussen een met een anterieure en een met een posterieure benadering geopereerde groep (58), en tussen een met alleen discectomie en een met fusie volgens Cloward geopereerde groep. (106)

Herstel en prognostische factoren

Onder het klinisch spectrum van cervicale discuspathologie vallen naast pijnklachten in de arm ook pijnklachten in de nek en in het achterhoofd; in sommige series waren deze ook reden tot operatie. (31, 34, 45, 153) De beste resultaten worden gerapporteerd indien de ingreep werd verricht voor een brachialgie; bij aanwezigheid van meer pijnlokalisaties blijken de pijnklachten in de arm het best te reageren. (11, 34, 45, 66, 153) Eén studie vond een slechter resultaat bij oudere patiënten (34), maar andere bevestigden dit niet. (45, 114, 116, 123). Verder bleek een slechter resultaat bij een lange duur van de klachten (8, 34, 45, 79, 114) en bij vrouwen (34, 116, 153), maar over dit laatste bestaat geen eenstemmigheid. (45) Ook is een slechter resultaat beschreven bij patiënten die binnen twee maanden werden geopereerd, verondersteld werd dat dit een groep betrof met ernstige symptomatologie die hierdoor snel voor operatie was verwezen. (34) Uit een paar studies bleek geen relatie tussen het resultaat en het aantal geopereerde niveaus (45, 87, 116), maar in andere werd deze weer wel gevonden. (112, 114)

Ook is een slechter resultaat vastgesteld wanneer er sprake was van factoren die wijzen op de aanwezigheid van spondylosis: hogere leeftijd, geen acuut begin, langere duur van de klachten en multiradiculaire symptomen. Het bleek echter meestal niet mogelijk om op klinische gronden uit te maken tot welke groep een individuele patiënt behoorde. (34) Het slechtere resultaat bij een langzaam begin van de klachten werd door anderen niet bevestigd. (45, 116, 114) Naar de invloed

van spondylosis op andere niveaus is ook door anderen gekeken, maar zonder specificatie van dit begrip en met tegenstrijdige resultaten. (21, 153) Anderen beschreven meer recidieven in de groep met spondylosis, bovendien bleek in deze groep vaker een toename op te treden van de spondylosis op andere niveaus. (45)

In twee studies werd een beter resultaat gevonden in de groep waarin de oorzaak van de klachten werd gezocht in een discusprolaps dan in de groep met een osteofyt. (11, 79) Anderen vonden dit verschil niet, maar stelden een hogere morbiditeit en meer fysiotherapeutische behandelingen na de operatie vast in de groep waarbij de oorzaak in osteofyten werd gezocht. Ook bleken in deze groep motorische uitvalsverschijnselen minder goed te herstellen (87), maar dit is door anderen niet bevestigd. (79) Terzijde zij nog opgemerkt dat vaak niet is gespecificeerd hoe de diagnose osteofyt of discusprolaps tot stand kwam (zie pag 12). (11, 87)

Bij aanwezigheid van radicaire uitvalsverschijnselen voor de operatie is in vergelijking met de groep zonder uitval zowel een beter als een gelijkwaardig resultaat beschreven. Eriksen vond een slechter eindresultaat bij patiënten met ernstige motorische uitval in vergelijking met de groep met lichte uitval. (34, 87, 153) Het percentage van de patiënten dat herstelt van motorische uitvalsverschijnselen (herstel bij 76 tot 82%) ligt hoger dan het percentage van de patiënten dat herstelt van sensibele uitvalsverschijnselen (herstel bij 54 tot 65%). (11, 66, 79, 114) In een studie bleek hypesthesie minder vaak te verbeteren naarmate deze langer aanwezig was. (114)

ELEKTROMYOGRAFIE BIJ CERVICALE RADICULAIRE SYNDROMEN

Inleiding

Beoordeling van het resultaat van operaties voor radiculaire syndromen door discuspathologie vindt doorgaans plaats aan de hand van subjectieve beoordelingscriteria die uitgaan van de klachten en het functioneren van de patiënt. (26, 100, 113) Objectieve, kwantitatieve beoordeling van het resultaat is door het ontbreken van een meetbare, onafhankelijke parameter niet mogelijk. Sporadisch is elektromyografie (EMG) gebruikt als een meer kwantitatieve benadering van de neuronale schade bij de evaluatie van het operatieresultaat. (162) Een objectieve parameter voor het operatieresultaat als afname van pathologische EMG-bevindingen zou een uitbreiding kunnen zijn van de beoordeling door patiënt en beoordelaar.

Wij besloten daarom het resultaat ook te evalueren door EMG-onderzoek voor en na de operatie. Tevens kunnen de hiermee verkregen gegevens inzicht verschaffen in de relatie tussen klinische verschijnselen en het klinische beloop enerzijds en het beloop van EMG-afwijkingen anderzijds bij operaties voor cervicale radiculaire syndromen door discuspathologie. Om de praktische en theoretische problemen die dit met zich meebrengt in kaart te brengen volgt een literatuuroverzicht over de betekenis van het EMG bij cervicale radiculaire syndromen.

De rol van het EMG bij de diagnostiek van cervicale radiculaire syndromen

De waarde van het EMG bij de analyse van pijnklachten die op klinische gronden als een (cervicaal) radiculair syndroom imponeren, is omstreden. (97, 103, 139) Eventuele afwijkingen zijn nooit met zekerheid op een wortel terug te voeren. Analyse van de EMG-bevindingen bij patiënten met een chirurgisch geverifieerde solitaire wortelcompressie liet zien dat de C6- en de C7-radiculopathie bij EMG-onderzoek een zelfde beeld kunnen laten zien. (55, 84, 139, 144) Sommigen veronderstellen de sensitiviteit van het EMG bij (cervicale) radiculaire syndromen hoog, en melden bij 75 tot 80% van de patiënten afwijkingen. (120) Anderen menen dat het moeilijk is om neurofysiologische aanwijzingen te vinden voor cervicale wortelcompressie, en vinden slechts afwijkingen bij 50%. (10)

Variaties in de samenstelling van de onderzochte groepen en de gehanteerde onderzoeksmethoden en -criteria verklaren een deel van de verschillen in sensitiviteit. Vanuit EMG-oogpunt bezien is de meest harde ondersteuning voor de diagnose 'radiculopathie' het voorkomen van pathologische spontane activiteit als positieve scherpe golven en fibrillaties in meerdere spieren die door één wortel, maar door verschillende perifere zenuwen geïnnerveerd worden. Verder kunnen bij de beoordeling worden betrokken het al dan niet optreden van polyfasie als uiting van reïnnervatie, het onderzoek van paraspinale musculatuur, en het bepalen van late responsen zoals de H-reflex. Indirecte steun voor de diagnose 'radiculopathie' kan worden verkregen uit het opwekbaar zijn van 'sensory nerve action potential' (SNAP) in een klinisch hypesthesisch gebied. (152) Studies waarin de afwijkingen per soort zijn gespecificeerd laten de invloed zien van de verschillen in gehanteerde criteria op de sensitiviteit van het onderzoek. In een studie werd bij 78% van de

patiënten pathologische spontane activiteit gevonden, terwijl door het aantreffen van polyfasie het EMG bij nog eens 10% van de patiënten als afwijkend werd beschouwd. (37) De verschillende EMG-studies naar de bevindingen bij radiculare syndromen zijn ook minder goed vergelijkbaar door verschillen in de populaties die onderzocht zijn. Sommige studies gaan uit van een patiëntengroep met klachten. (97, 139) Andere onderzochten patiënten die een afwijkende cervicale myelografie of CT-scan hadden, en vonden bij 60 tot 70% afwijkende EMG-resultaten. (81, 103) Bij lumboradiculaire syndromen worden soortgelijke percentages gemeld. (37, 74, 152)

Los van deze problemen zijn specificiteit en sensitiviteit moeilijk te bepalen. Hiervoor is onderzoek van een controlegroep nodig, terwijl er bovendien overeenstemming moet zijn over welk criterium als gouden standaard voor de aandoening wordt gebruikt. Ook myelografie is niet zonder meer als gouden standaard bruikbaar. Bij 20% van de patiënten bij wie voor onderzoek van de achterste schedelgroeve intrathecaal contrast was ingebracht bleken bij afbeelding van het cervicale traject afwijkingen aanwezig. (62) Ook de CT-scan en het MRI-onderzoek kunnen asymptomatische afwijkingen laten zien. (39, 141, 154) Het best bruikbaar als gouden standaard is de combinatie van klinische symptomatologie en daarbij passende neuroradiologische afwijkingen. Er zijn ook argumenten om de sensitiviteit van het EMG aan de hand van klinische symptomatologie te bepalen (97, 139); niet alle radiculare syndromen berusten op wortelcompressie. Differentiatie op klinische gronden tussen bv. plexus- en worteltletsels is echter niet eenvoudig. Wel sluit deze benadering meer aan bij de praktische situatie, waarbij een patiënt zich met een brachialgie presenteert.

Een andere factor voor de waarde van het EMG is het specifieke karakter van eventuele EMG-afwijkingen, d.w.z. ze doen geen uitspraak over de genese van de afwijkingen. Met de recente verbeteringen van de beeldvormende diagnostiek (betere contrastmiddelen, CT-scan en MRI) is de anatomie van de wortel en het wervelkanaal eenvoudig en eventueel niet-invasief in kaart te brengen. Door de aard van het onderzoek wordt niet alleen eventuele wortelcompressie maar ook de aard van de laesie in beeld gebracht, met alle praktische consequenties van dien. Het doet echter geen uitspraak over de klinische betekenis van een eventuele afwijking.

De relatie tussen bevindingen bij het lichamelijk onderzoek van patiënten met cervicale radiculare syndromen en EMG-afwijkingen is incidenteel onderzocht. Zowel het ontbreken van een relatie tussen EMG-afwijkingen en parese of atrofie (103) als meer EMG-afwijkingen bij radiculare uitvalsverschijnselen (10) is gemeld. Dit laatste betekent dat de sensitiviteit van het EMG bij patiënten met klachten maar zonder afwijkingen bij het lichamelijk onderzoek lager is, terwijl dit juist een groep is waarin het EMG een belangrijke bijdrage zou moeten leveren.

Meting van de proximale geleidingssnelheid

Een belangrijke beperking van de gevoeligheid van het EMG bij radiculare syndromen is dat de demyeliniserende component van een wortellaesie met het 'klassieke' EMG-onderzoek niet vaststelbaar is. Hierbij worden alleen de geleidingstijden distaal van de laesie gemeten. Daarom is het onderzoek van de axonale component van wortellaesies met naaldmyografisch onderzoek

van oudsher het belangrijkste onderdeel van het EMG bij radriculaire syndromen. (32, 152) Dit kent echter ook beperkingen: denervatie in ledematen verschijnt pas twee tot drie weken na een axonale laesie van de wortel, en verdwijnt na enige tijd door reïnnervatie. Hoewel de polyfasie die daarbij vaak ontstaat als afwijkend kan worden beschouwd, is dit een minder hard criterium. (97, 152) Ook gaat wortelcompressie lang niet altijd gepaard met axonale beschadiging. (152) Verder blijven axonale laesies van het sensibele neuron buiten beschouwing doordat de compressie doorgaans proximaal van het spinale ganglion gelokaliseerd is.

Gezien deze beperkingen zijn methoden onderzocht waarbij de geleidingssnelheid over het proximale deel van de zenuwen en de wortel wordt bepaald, zoals door onderzoek van

- 'somatosensory evoked potentials' (81, 119)
- cervicale wortel stimulatie, hetzij elektrisch(10), hetzij magnetisch
- latentie en 'compound motor action potential' (CMAP) van de spierrekingsreflexen (122)
- de zogenaamde late responsen, de F-respons en de H-reflex.

Deze late responsen worden opgewekt door elektrische stimulatie van perifere zenuwen. De stimulus stijgt op naar het myelum en keert weer terug naar het perifere neuron, waar vanaf een spier een motorische respons meetbaar is. De late responsen worden vertraagd door demyeliniserende en in mindere mate axonale laesies proximaal van de plaats van stimuleren en registreren. Het optreden van een vertraagde respons is een specifieke bevinding, ook kan geen van deze responsen specifiek voor één wortel bepaald worden. (117, 152) Bij radriculaire stoornissen wordt de geleidingstijd over een relatief lang traject gemeten, waarvan slechts een klein deel gecompriëerd wordt. Dit 'verduunningseffect' komt de sensitiviteit niet ten goede. (152) Mede hierdoor is de praktische betekenis van onderzoek van de F-respons bij radriculaire syndromen beperkt: het is weinig sensitief, en slechts zelden is een afwijkende F-respons de enige afwijkende bevinding. (10, 33, 76, 103, 152)

De H-reflex

De H-reflex is een mono- of oligosynaptische reflex. (120) Het afferente deel van de H-reflex loopt over sensibele dikke gemyeliniserende type Ia-vezels, de efferente tak wordt gevormd door het motorneuron. Typisch voor de H-reflex is het verschijnen van een late motorische respons in een spier bij submaximale stimulatie van de innerverende zenuw, als de stimulus-intensiteit nog onvoldoende is om een (maximale) directe motorische respons te verkrijgen. Bij het stijgen van de stimulus-intensiteit verdwijnt de H-reflex en verschijnt een motore respons door rechtstreekse voortgeleiding van de stimulus via het motorneuron naar de spier. Bij volwassenen is de H-reflex niet vanaf alle spieren opwekbaar, vaak wordt verondersteld dat de reflex alleen opwekbaar is van de musculus gastrocnemius, de musculus soleus en de musculus quadriceps. (33, 120, 122, 152, 127) In de klinische neurofysiologie wordt alleen de H-reflex van de m soleus frequent onderzocht. De klinische waarde van deze H-reflex is in twijfel getrokken. Het is de neurofysiologische pendant van de bij het lichamenlijk onderzoek vaststelbare achillespeesreflex: de een is zelden gestoord zonder de ander. (33, 152) Bovendien zou een afwijkende H-reflex

zelden de enige afwijkende EMG-bevinding zijn. (144)

In 1974 beschreef De Schuytere de H-reflex van de m flexor carpi radialis (MFCR). Deze H-reflex heeft relatief weinig aandacht gekregen. (120) Schimsheimer stelde vast dat deze H-reflex over de wortels C6 en C7 loopt. (117) Dit zijn de wortels die het vaakst zijn aangedaan door cervicale discuspathologie. (7, 157) Bovendien heeft deze H-reflex geen tegenhanger bij het lichamenlijk onderzoek, waardoor registratie bij cervicale radiculaire syndromen in principe aantrekkelijk is.

Inmiddels zijn enige gegevens over sensitiviteit en specificiteit bekend. In twee studies met in totaal 89 gezonde proefpersonen kon bij 10% geen H-reflex worden opgewekt. (67, 125) Schimsheimer onderzocht 143 gezonde proefpersonen, en kon bij allen een H-reflex opwekken. Op basis hiervan stelde hij een multiële regressievergelijking op, die corrigeert voor lichaamslengte en leeftijd. (118) Ook anderen publiceerden normaalwaarden. (67, 125) Onderzoek bij patiënten met myelografisch aangetoonde discusprotusie liet een gestoorde H-reflex zien bij ongeveer tweederde van de patiënten met een C6- of C7-radiculopathie. (103, 117, 119)

Voor de vals-positieve en vals-negatieve bevindingen kan een aantal verklaringen gegeven worden. Door de korte latentie van de H-reflex van de MFCR is deze soms moeilijker te onderscheiden van de directe motorische respons dan bij de H-reflex van de musculus soleus. De MFCR is een relatief kleine spier, die vooral bij dikke mensen soms moeilijk te vinden is. (67) Er is al gewezen op het verdunningseffect. Bij naaldmyografische analyse van de H-reflex is het mogelijk dat de naald in het niet-symptomatische myotoom is ingebracht, en daardoor geen afwijkingen laat zien. (117) Mogelijk is dit laatste te ondervangen door het gebruik van oppervlakte-elektroden. Dan kan ook de 'CMAP' van de reflex bepaald kan worden, hetgeen een maat is voor het aantal axonen die aan de reflex bijdragen. (67, 125, 126)

Prognostische en praktische betekenis van het EMG

De beperkte gevoeligheid van het EMG waarbij geen uitspraak wordt verkregen over de aard van eventuele stoornissen en het precieze niveau van de wortellaesie, heeft de rol van het EMG bij de diagnostiek van radiculaire syndromen teruggedrongen. Er is een aantal argumenten om toch een EMG te verrichten:

- De typische combinatie van pathologische spontane activiteit in meerdere spieren (en eventueel in de paraspinaal musculatuur) die door een wortel maar door verschillende perifere zenuwen geïnnerveerd worden is een hard argument voor de aanwezigheid van een radiculopathie.

- Niet alle radiculaire syndromen berusten op discuspathologie of andere anatomische afwijkingen.

- Meer perifeer gelegen laesies kunnen worden uitgesloten.

- Klinisch asymptomatische afwijkingen bij myelografie, CT-scan en MRI-onderzoek zijn niet zeldzaam. (39, 62, 141, 154) Dit betekent dat neuroradiologisch onderzoek bij patiënten met

een brachialgie vals-positieve afwijkingen kan laten zien.

Gezien het functionele karakter van het EMG is verondersteld dat dit onderzoek complementair is aan de beeldvormende diagnostiek. Bij aanwezigheid van myelografische afwijkingen zou het de functionele betekenis van de anatomische wortelcompressie kunnen aangeven. (32, 74, 103, 119, 122) Ook zou het EMG van prognostische betekenis zijn: bij axonale afwijkingen zou het herstel langzamer verlopen en mogelijk vaker incompleet zijn. Daarom zou het EMG gebruikt kunnen worden bij beslissingen over de therapiekeuze. (32, 120) Helaas is onderzoek dat deze gedachten moet ondersteunen schaars. Een retrospectieve studie bij patiënten met een lumboradicaal syndroom suggereert dat de resultaten van conservatieve therapie in de groep zonder EMG-afwijkingen beter zijn dan die in de groep met EMG-afwijkingen (74), maar in een andere studie met een conservatief behandelde groep bleek dit verband in het geheel niet. (37) Anderen beschreven (eveneens in retrospectieve opzet) bij cervicale radiculare syndromen een beter operatieresultaat in de groep met EMG-afwijkingen. (103) Een soortgelijke studie naar het operatieresultaat bij lumboradicaire syndromen bracht geen prognostische betekenis van EMG-afwijkingen aan het licht. (37)

Het beloop van EMG-afwijkingen na operatie

Over de invloed van operatief ingrijpen voor cervicale radiculare syndromen op het EMG en de H-reflex is weinig bekend. Naaldmyografisch onderzoek van de cervicale paraspinaal musculatuur na anterieure dissectomie liet het verdwijnen van fibrillaties zien bij zes patiënten bij wie deze preoperatief wel aanwezig waren, maar het tijdstip waarop ze verdwenen waren werd niet gespecificeerd. (59) Bij EMG-onderzoek één jaar en vijf jaar na zowel conservatieve als operatieve behandeling van patiënten met een lumboradicaal syndroom en myelografische afwijkingen werd een correlatie gevonden tussen de aanwezigheid van oude neurogene stoornissen (motor unit potentialen van lange duur en hoge amplitude) en een slecht resultaat. Opvallend is, dat in de geopereerde groep de aanwezigheid van pathologische spontane activiteit één en vijf jaar na de ingreep geen relatie had met het resultaat. Wel bleek in de loop van de follow-up het percentage patiënten met pathologische spontane activiteit af te nemen. (37)

Bij lumboradicaire syndromen is verondersteld dat een gestoorde H-reflex van de m soleus niet zou herstellen. (152) Na operatie voor een cervicale discusprolaps werd bij 11 patiënten een wisselend beloop van de H-reflex van de MFCR beschreven, zonder vermelding van het klinisch beloop. (117) Als demyelinisatie de belangrijkste oorzaak van de gestoorde H-reflex is, lijkt het aannemelijk dat na operatie de H-reflex zich sneller herstelt dan de op axonale beschadiging berustende pathologische spontane activiteit.

Conclusie

De betekenis van het EMG bij de analyse van als (cervicaal) radicaal imponerende klachten is onduidelijk. De suggestie dat het EMG het functionele karakter van radiologisch vastgestelde afwijkingen laat zien, is nauwelijks onderbouwd door klinisch onderzoek. Of het EMG kan

dienen voor evaluatie van resultaten van operatief ingrijpen bij radriculaire syndromen is onbekend.

Het eigen onderzoek

In ons onderzoek is voor en na operatie een EMG vervaardigd. Ons onderzoek betreft een sterk geselecteerde patiëntengroep, nl. patiënten met een myelografisch aangetoond cervicale HNP bij wie de indicatie tot operatie al was gesteld. Gezien het belastende karakter van naaldmyografisch onderzoek is dit beperkt gehouden, en werd van elk van de myotomen C5 tot en met C8 een representatieve spier onderzocht. Er is niet gestreefd naar hoogtelokalisatie. Verder is zowel de homo- als de contralaterale H-reflex van de m flexor carpi radialis geregistreerd. Pre- en postoperatieve EMG's zullen tezamen met de preoperatieve klinische en radiologische gegevens en het postoperatieve beloop worden gebruikt voor de beantwoording van de volgende vragen:

- a) Is er verschil aanwezig tussen het beloop van de EMG-bevindingen na anterieure discectomie en na anterieure discectomie gevolgd door het inbrengen van PMMA in de uitgeruimde tussenwervelschijf?
- b) Wat is de incidentie van afwijkingen van de H-reflex en beperkt naaldmyografisch onderzoek bij patiënten met een brachialgie en discuspathologie bij myelografie?
- c) Hoe is de relatie tussen de klinische bevindingen en de neuroradiologische parameters enerzijds en EMG-parameters anderzijds?
- d) Wat is het beloop van de bevindingen van het onderzoek van de H-reflex en het naaldmyografisch onderzoek na de operatie? Is een eventuele verandering gerelateerd aan het klinisch resultaat?

RETROSPECTIEF ONDERZOEK NAAR DE RESULTATEN VAN ANTERIEURE DISCECTOMIE GEVOLGD DOOR FUSIE MET AUTOLOGE BOT⁴

Als voorstudie voor het prospectieve onderzoek werd kort na de introductie van de discectomie gevolgd door het inbrengen van PMMA de tot dan toe gebruikte methode (discectomie gevolgd door fusie met een autologe botspaan) retrospectief onderzocht. Het doel van dit onderzoek was enerzijds het evalueren van de resultaten van de op deze wijze uitgevoerde anterieure discectomie, anderzijds om ervaring op te doen voor het prospectieve onderzoek. Voor dit onderzoek werden alle patiënten die tussen 1 januari 1982 en 31 augustus 1984 met deze techniek voor radiculare klachten door discuspathologie waren geopereerd opnieuw benaderd. Deze periode was zodanig gekozen, dat de duur van de follow-up minimaal een jaar zou bedragen.

Methode

Tussen 2 januari 1982 en 31 augustus 1984 werden 50 patiënten via de anterieure benadering wegens een cervicaal radiculair syndroom geopereerd. Na anterieure discectomie was bij allen een uit de bekkenkam verkregen iliumspaan in de uitgeruimde tussenwervelschijf ingebracht. Na de operatie werd gedurende drie maanden een op maat gemaakte stijve halskraag gedragen.

Beoordeling van het operatieresultaat vond plaats door een onafhankelijke beoordelaar. Deze verrichtte een lichamelijk onderzoek; verder werden flexie- en extensiefoto's van de CWK gemaakt. Voor de beoordeling van het resultaat werd gebruik gemaakt van de criteria van Odom (zie pag 27). De ingreep werd als een 'succes' beschouwd als het resultaat 'uitstekend' of 'goed' was. De duur van de follow-up bedroeg minimaal een jaar.

Resultaten

Drieënveertig patiënten werden in de periode aug-okt 1985 teruggezien op de polikliniek. Van drie patiënten zijn i.v.m. de reisafstand alleen gegevens van een telefonisch afgenomen anamnese beschikbaar. Eén patiënt bleek een maand na de operatie thuis onder het beeld van een acuut myocardinfarct overleden; van drie patiënten bleek de verblijfplaats niet te achterhalen. Bij 39 patiënten (42 disci) werden tijdens het naonderzoek röntgenfoto's gemaakt.

De groep bestond uit 27 mannen en 19 vrouwen, met een gemiddelde leeftijd van 47 (25-63) jaar. De duur van de klachten varieerde van 1 maand tot 6½ jaar (mediane duur: 7 maanden). Bij tien patiënten vond operatie binnen drie maanden na het ontstaan van de klachten plaats. Bij vier van hen was dit omdat de conservatieve therapie faalde, bij vier anderen waren dusdanige uitvalsverschijnselen aanwezig dat van conservatieve therapie werd afgezien, en bij twee patiënten waren de myelografische afwijkingen zodanig dat conservatieve therapie niet zinvol werd geacht. De indicatie tot operatie werd gesteld op grond van de klinische gegevens en

⁴ Dit verslag verscheen eerder in een uitgebreidere versie in het Nederlands Tijdschrift voor Geneeskunde (Bent MJ vd, Acker REH v, Meyer J. De anterieure discectomie als behandeling voor een cervicaal radiculair syndroom. Ned Tijdschr Geneesk 1989;133:1550-4)

daarbij passende afwijkingen bij myelografie. De ingreep vond doorgaans plaats op de niveaus C5-6 (19 patiënten) en C6-7 (26 patiënten); 4 maal werd op twee niveaus geopereerd.

Bij 34 van de 46 patiënten (74%, 95% betrouwbaarheidsinterval: 59-86%) was de ingreep een succes. Geen enkele patiënt verslechterde door de ingreep. Een eventuele verbetering trad doorgaans snel na de ingreep in. Van de 32 patiënten die korter dan een jaar last hadden was de ingreep bij 27 een succes. Van de 14 patiënten met langer dan een jaar last was de ingreep bij 7 een succes. Geslacht en leeftijd bleken geen relatie met het resultaat te hebben.

Bij het röntgenologisch naonderzoek bleek dat bij 39 van de 42 patiënten een benige vergroeiing van de aangrenzende wervellichamen was ontstaan, soms na hoogteverlies van het bottransplantaat (afb 1, pag 23). Bij twee van de drie patiënten bij wie geen benige vergroeiing was ontstaan was de ingreep eveneens een succes. De bij sommige patiënten voorkomende protrusie van de geïmplanteerde botspaan veroorzaakte geen klachten. Bij drie patiënten ontstonden degeneratieve afwijkingen in een discus boven of onder het geopereerde niveau of namen al bestaande afwijkingen toe, zonder dat dit klachten veroorzaakte.⁵

Drieëntwintig patiënten hadden in de periode na de operatie pijn ter plaatse van de bekkenkam en/of dyesthesieën in het bovenbeen door letsel van de n cutaneus femoris lateralis. Zeven patiënten ondervonden hiervan ten tijde van het naonderzoek nog steeds hinder. De ernst van de klachten varieerde van 'een schrijnend gevoel' tot 'hevige pijn' van een invaliderend karakter. Vier maal ontstond een wondinfectie of een hematoom in het gebied waar het transplantaat werd genomen. Bij negen patiënten deden zich na de operatie slikklachten voor, bij een van hen waren deze blijvend. Bij één patiënt ontstond blijvende en hinderlijke heesheid door een beschadiging van de n laryngeus superior. Bij deze patiënt was tegelijkertijd in verband met een struma een schildklieroperatie uitgevoerd.

Conclusie

De bij deze retrospectieve studie gevonden resultaten zijn conform de in de literatuur gevonden resultaten, zowel voor wat betreft het eindresultaat als het percentage met een benige vergroeiing. Opvallend was het hoge percentage klachten van de bekkenkam. Vaak werden deze klachten pas bij specifiek navragen gemeld.

⁵ Eén van deze patiënten werd na afloop van het naonderzoek alsnog symptomatisch op het hoger gelegen niveau, en onderging op dit niveau anterieure discectomie.

ONDERZOEKSOPZET PROSPECTIEVE STUDIE

I. Uitgangspunten

Voor het onderzoek werd goedkeuring verkregen van de medisch-ethische commissie van het Sint Lucas Ziekenhuis.

Vraagstelling

Het onderzoek moet een antwoord geven op de volgende vragen:

1) Verbetert het klinisch resultaat van de anterieure discectomie als behandeling van een cervicaal radiculair syndroom door een discusprolaps of door osteofyten indien hierna PMMA wordt ingebracht in de uitgeruimde tussenwervelschijf? Maakt het inbrengen van PMMA verschil voor wat betreft het persisteren of ontstaan van nekklachten na de ingreep?

2) Is er bij radiologisch naonderzoek een verschil zichtbaar tussen beide groepen in het optreden of de progressie van degeneratieve afwijkingen in de aangrenzende segmenten? Voldoet PMMA vanuit radiologisch perspectief aan de doelstellingen van het inbrengen van een implantaat?

Primaire eindpunt: goed resultaat na twee jaar

Als primair eindpunt is het klinische resultaat na twee jaar genomen, in de tekst is dit omschreven als 'het eindresultaat' of als 'het klinisch resultaat'. De opzet van de ingreep is de patiënt van zijn klachten te verlossen. Derhalve is alleen dat klinische resultaat als een 'succes' beschouwd, waarbij zowel de beoordelaar als de patiënt het resultaat als 'goed' of 'uitstekend' beoordeelde.

Steekproefomvang

Op grond van literatuurgegevens werd als uitgangshypothese genomen dat tussen discectomie en discectomie gevolgd door interpositie van PMMA geen verschil in klinisch resultaat zou zijn. Indien in elke groep 70 patiënten zouden worden opgenomen zou bij een alfa van 0,05 en een bèta van 0,20 (power: 0,80) een verschil van 65% versus 80% goed eindresultaat statistisch significant zijn. Op grond van gegevens uit het verleden werd geschat dat deze instroom in vier jaar bereikt kon worden. Om late recidieven en radiologische veranderingen te kunnen beoordelen werd de duur van de follow-up gesteld op twee jaar. Op voorhand werd i.v.m. de beperkte aanstellingstermijn van de hoofdonderzoeker de maximale duur van de instroom van nieuwe patiënten gesteld op vier jaar. De totale duur van het klinische onderzoek zou derhalve maximaal zes jaar bedragen.

Insluitcriteria

Alle patiënten die tussen 1 april 1986 en 1 mei 1990 werden opgenomen met cervicale radiculare klachten door discuspathologie en voor een anterieure discectomie in aanmerking

kwamen, werden voor opname in het onderzoek beoordeeld. Patiënten kwamen voor operatie in aanmerking als ze in de arm uitstralende pijn en paresthesieën hadden die onvoldoende reageerden op conservatieve behandeling, of bij wie een uitgesproken parese bestond. De klinische verschijnselen moesten worden verklaard door afwijkingen op de myelografie en/of CT-scan met contrast. (7, 93, 157) De grootte van de afwijkingen bij myelografie kon een factor zijn bij het stellen van de indicatie tot operatie.

Criteria voor uitsluiting

Patiënten werden niet in het onderzoek opgenomen als er sprake was van:

- aanwezigheid van meer dan minimale klinische verschijnselen van myelumcompressie (meer dan graad II volgens Nurick⁶) (99)
- andere aandoeningen die zouden kunnen interfereren met de beoordeling of met de follow-up

Randomisatie

Na het verkrijgen van informed consent volgde opname in het onderzoek. Bij het verkrijgen van informed consent werd gebruik gemaakt van een schriftelijke verklaring, die de patiënt werd gevraagd te ondertekenen.⁷

Randomisatie vond plaats bij de afdeling Medische Fysica van het AMC, door Dr I. Oosting. De randomisatie geschiedde in blokken van zes patiënten. (3) Daartoe werden met een computer voor een eerste serie van 90 patiënten de cijfers 1 t/m 6 15 keer op aselechte wijze gerangschikt. De even nummers werden toegewezen aan discectomie met inbrengen van PMMA in de uitgeruimde tussenwervelschijf. Het met het nummer corresponderende resultaat van randomisatie (met/zonder) werd op de door de computer aangegeven volgorde op evenzovele kaartjes geschreven, welke vervolgens in oplopend genummerde enveloppen werden gestopt die werden dichtgeplakt. Voor patiënt 1 werd envelop 1 genomen enz. Doorgaans werd de patiënt de dag voor de geplande ingreep opgenomen. Bij opname werd beoordeeld of hij in aanmerking kwam voor het onderzoek. Indien hij aan de insluitcriteria voldeed werd na het verkrijgen van informed consent de envelop genomen en geopend. Het resultaat van de randomisatie werd in de status geschreven. De uitvoerder van deze procedure had geen invloed op de volgorde van opname.

⁶ Graad II van Nuricks criteria: geringe problemen met lopen die niet interfereren met de dagelijkse bezigheden. Graad III en hoger staan voor meer invaliditeit.

⁷ Informed Consent

De nekoperatie die u thans moet ondergaan is in het verleden op verschillende manieren uitgevoerd. Thans gebruiken wij nog twee methodes, die beide hele goede resultaten opleveren. Bij de ene methode wordt (met de microscoop) via de voorkant van de hals de tussenwervelschijf verwijderd en worden de losse brokjes uit het wervelkanaal gehaald. Er wordt niets tussen de wervels gezet. Daarna groeien de wervels in de loop van enkele maanden vast. Bij de tweede methode wordt precies hetzelfde gedaan, alleen wordt hier een stukje kunststof tussen de wervels achtergelaten, zodat de ruimte tussen de wervels iets groter wordt. Ook nu groeien de wervels daarna vast. Welk van deze twee moderne methodes het best is weten wij nog niet. Om hier achter te komen verrichten wij thans een studie waarbij U en wij van tevoren niet weten wat voor methode zal worden toegepast. Later zal door een vergelijkingsonderzoek tussen beide groepen patiënten een conclusie getrokken worden. Wij hopen dat U bereid bent aan dit onderzoek mee te werken.

Daar de afdeling neurochirurgie van het Sint Lucas Ziekenhuis een regionale functie heeft werd voor de aanvang van het onderzoek de mogelijkheid voorzien dat in de loop van het onderzoek elders röntgenopnamen van de CWK vervaardigd zouden worden en/of dat de patiënt zijn eigen röntgenopnamen zou zien. Daarmee zou de gevolgde methode aan de patiënt (en daardoor aan de onafhankelijke beoordelaar) bekend kunnen worden. Daarom is afgezien van blinding van de patiënt en de onafhankelijke beoordelaar. Als patiënten daarom verzochten werd meegedeeld welke variant was gekozen; aan de beoordelaar werden hierover geen mededelingen gedaan.

II. Verzamelde gegevens en wijze van verzamelen

Registratie van de klinische gegevens

Voor de registratie van de anamnese, de bevindingen bij lichamelijk onderzoek voor en na de operatie en het oordeel van patiënt en beoordelaar werden formulieren opgesteld.

Preoperatief onderzoek

Voor de operatie werden anamnese en lichamelijk onderzoek herhaald. De volgende items werden geregistreerd:

- de hoofdklacht: arm- of nekpijn
- de mate van de nekpijn (niet, af en toe, vervelend of invaliderend) en de duur (in maanden)
- op dezelfde wijze: de mate en de duur van de armpijn
- op dezelfde wijze: de mate en de duur van de paresthesieën
- de aanwezigheid van arbeidsongeschiktheid, en of dit veroorzaakt werd door de nek- en/of armklachten
- aard en duur van de conservatieve behandeling
- of provocatie van de uitstralende pijn mogelijk was door rekking van de wortel of door de foraminacompressietest (draaien en/of neigen van het hoofd naar de pijnlijke arm, eventueel gecombineerd met druk op het hoofd) (134)
- de aanwezigheid van een parese. Krachtsverlies werd gescoord m.b.v. de aan de British Medical Research Council (93) ontleende schaal:

0: geen spieractiviteit

1: zichtbare contractie zonder bewegingseffect

2: bewegingsmogelijkheid na uitschakeling zwaartekracht voor die spier

3: bewegingsmogelijkheid tegen de zwaartekracht in

4: bewegingsmogelijkheid tegen een matige weerstand in

5: normale kracht

Standaard werden de volgende spieren onderzocht: m deltoideus, m biceps brachii en m brachioradialis, m flexor digitorum profundus et superficialis, m triceps brachii, m opponens pollicis en door middel van het spreiden en sluiten van de vingers de mm lumbricales, mm interossei en de m abductor digiti minimi.

- de aanwezigheid van hypesthesie. Voor de follow-up werd het gebied met hypesthesie ingetekend in een dermatoomkaart (93)
- de aanwezigheid van reflexverschil; onderzocht werden de biceps-, de triceps-, en de radius periost-reflex
- wat de operatie-indicatie vormde: het falen van conservatieve therapie, medicamenteus niet beïnvloedbare hevige pijn, een parese, of de grootte van de afwijkingen bij myelografie (verschillende items konden van toepassing zijn).

Röntgenonderzoek

Voor de ingreep werden laterale en driekwart opnamen van de CWK gemaakt. Opname vond plaats met een focus-film afstand van 1.50 m. Voor de laterale opname werd de bovenrand van de opnameplaat ter hoogte van de porus acusticus ext geplaatst; daarbij werd de patiënt verzocht recht naar voren te kijken en de schouders omlaag te houden. Bij de flexie- en extensieopnamen werd de patiënt eerst verzocht de kin zo ver mogelijk naar de borst te brengen, daarna om het hoofd zo ver mogelijk achterover te buigen. Voor de driekwart opnamen werd de patiënt 45° gedraaid met behulp van een kussen.

Elektromyografisch onderzoek

Het EMG diende om de volgende vragen te beantwoorden:

- a) Is er verschil aanwezig tussen het beloop van de EMG-bevindingen na anterieure discectomie en na anterieure discectomie gevolgd door het inbrengen van PMMA in de uitgeruimde tussenwervelschijf?
- b) Wat is de incidentie van afwijkingen van de H-reflex en beperkt naaldmyografisch onderzoek bij patiënten met een brachialgie en discuspathologie bij myelografie?
- c) Hoe is de relatie tussen de klinische bevindingen en de neuroradiologische parameters enerzijds en EMG-parameters anderzijds?
- d) Wat is het beloop van de bevindingen van het onderzoek van de H-reflex en het naaldmyografisch onderzoek na de operatie? Is een eventuele verandering gerelateerd aan het klinisch resultaat?

Hiervoor werd zowel voor als vier maanden na de ingreep een EMG vervaardigd. In de beginfase van het onderzoek werd een MS6 van Medelec gebruikt, later een MS20. De bandpass was 8hz-16kHz (-3dB). De huidtemperatuur van de patiënt werd boven de 30°C gehouden.

Geregistreerd werd:

- de sensibele geleidingssnelheid van de homolaterale n medianus. Deze werd antidroom bepaald met ringelektrodes om de tweede vinger. Gestimuleerd werd met een stimulusduur van 1 msec t.h.v. de pols en t.h.v. de fossa cubiti; daarbij werden zowel de distale latentie als de geleidingssnelheid vastgelegd.
- de motorische geleidingstijd van de homolaterale n medianus en n ulnaris. Deze werd bepaald door supramaximale stimulatie met een stimulusduur van 1 msec t.h.v. de pols en de

elleboog; registratie van de compound motor action potential vond plaats met oppervlakte-elektroden (oppervlakte $\pm 0,5 \text{ cm}^2$) bij resp. de m abductor pollicis brevis en de m abductor digiti quinti. Zowel de distale motore latentie als de motorische geleidingssnelheid werden bepaald.

- de H-reflex verkregen van de homo- en de contralaterale m flexor carpi radialis. Registratie vond plaats met concentrische naaldelektroden. De H-reflex werd opgewekt door met een stimulusfrequentie van 0,5 Hz met oplopende prikkelsterkte de n medianus distaal in de sulcus bicipitalis te prikkelen. Aan de H-reflex werden de volgende eisen gesteld:

- 1) een reproduceerbare vorm, overeenkomstig de vorm van de geprovoceerde actie potentiaal bij supramaximaal stimuleren met een constante latentie verschijnend
- 2) het verdwijnen bij supramaximale prikkeling.

- de eventuele aanwezigheid van pathologische spontane activiteit (fibrillaties en/of positieve scherpe golven) (77) bij beperkt naaldmyografisch onderzoek. Met concentrische naaldelektroden werden daarvoor de homo- en contralaterale m flexor carpi radialis, de homolaterale m abductor digiti quinti, m opponens pollicis brevis, m deltoïdeus en soms de m biceps brachii onderzocht.

Operatie

De patiënt werd onder algehele narcose en in rugligging geopereerd. Door een dun kussen onder de cervicorthoracale overgang werd de CWK in extensie gebracht. Rechts in de voorste halsdriehoek werd langs de huidlijnen een incisie gemaakt, waarna opening van de platysma langs het vezelverloop plaatsvond. Vervolgens werd via de natuurlijke spijtvlakken tussen de grote vaten en de mediane structuren het spatium prevertebrale geopend. Het te opereren niveau werd geïdentificeerd met een röntgenfoto. Na plaatsing van de wondspreider volgens Cloward werd de wervelspreider volgens Caspar geplaatst. Het discuskapsel (ligamentum longitudinale anterius) werd vervolgens scherp geopend, waarna de discus werd uitgeruimd. Daarbij werd gebruik gemaakt van een operatiemicroscop. Het lig. post. aan de aangedane kant werd geopend, en de dura mater à vu gebracht. Bij jonge mensen met weinig spondylartrose werd de benige aanhechting van het lig. post. niet weggefraisd. Indien bij het openen tot in het uncovertebrale gewricht onvoldoende overzicht werd verkregen over de dura mater werden de lipvormige aanhechtingsranden van het lig. post. weggefraisd met een diamantboor. Op deze wijze werd dan alsnog meer naar lateraal geïnspecteerd. Eventuele discussequesters werden met een zenuwhaakje en een herniatangetje verwijderd. Tenslotte werden de laatste discusresten met een curette verwijderd. Afhankelijk van de randomisatie werd vervolgens een PMMA-inlay geplaatst. Hiervoor werden verankeringsgaten gefraisd in de boven- en onderliggende sluitplaat. De tussenwervelruimte werd omgeven door een matje van spongostan, opdat er geen direct contact zou kunnen ontstaan tussen het PMMA en de omliggende structuren. Daarna werd met een spuit het nog vloeibare PMMA in de opengesperde tussenwervelruimte ingebracht. Na het uitharden van het PMMA werd de spanning van de Casparspreider afgehaald, en werden

uitstekende PMMA-delen weggeslepen. Vervolgens werd de wond in lagen gesloten. Daags na de operatie werd de patiënt gemobiliseerd, bij hevige nekklachten werd eventueel een zachte halskraag gegeven. Na ongeveer een week volgde ontslag uit het ziekenhuis.

De follow-up

De eerste follow-up vond nog plaats tijdens de opname in de dagen na de ingreep; de patiënt werd zes weken, vier maanden, een en twee jaar na de ingreep op de polikliniek teruggezien .

Direct postoperatief

In de dagen na de operatie vond registratie plaats van

- eventuele toename van nekklachten
- eventuele toename van radiculare klachten
- het optreden van heesheid, slikklachten, medullaire verschijnselen en andere complicaties.

Tevens werd een laterale röntgenopname van de CWK gemaakt.

Zes weken

Na zes weken werd de patiënt middels een schriftelijke enquête gevraagd of hij nekpijn had, en zo ja de mate van nekpijn: weinig of veel.

Vier maanden, een en twee jaar

Na vier maanden, na een en na twee jaar werd de patiënt middels een schriftelijke enquête gevraagd:

- of hij nekpijn had, en zo ja de mate van nekpijn: weinig of veel
- of hij armpijn had, en zo ja de mate van armpijn: weinig of veel
- of hij arbeidsgeschikt was, en zo nee waarom niet, zo ja, wanneer het werk weer hervat was
- of hij de algemene dagelijkse activiteiten weer hervat had
- naar zijn oordeel over het resultaat van de ingreep. Dit gebeurde schriftelijk aan de hand van de vraag:

In hoeverre vindt U Uzelf verbeterd na de operatie?

niet	nauwelijks	matig	goed	uitstekend
0%	25%	50%	80%	100%

De patiënt moest hierin de omschrijving en het percentage die het meest van toepassing waren op zijn situatie aankruisen. Van de genoemde getallen en omschrijvingen mocht niet worden afgeweken.

Tevens werden de patiënten door een neuroloog gezien die niet bij de behandeling betrokken was. De beoordeling vond vrijwel steeds plaats door dezelfde neuroloog. Hij registreerde:

- of er nog nekpijn was en zo ja de mate van nekpijn: af en toe last, vervelend maar niet ernstig, of invaliderend
- of er nog armpijn was en zo ja de mate: af en toe, vervelend maar niet ernstig, of invaliderend
- of er nog paresthesieën waren en zo ja de mate: af en toe, vervelend maar niet ernstig, of invaliderend.

Daarnaast beoordeelde hij of er radiculare prikkeling aanwezig was (provocatie van uitstralende pijn door de wortelrekkingstest en/of door de foraminacompressietest), of er paresthesieën, hypesthesie of reflexverschillen waren en of er bewegingsbeperking van de CWK was. Vervolgens scoorde hij het resultaat van de ingreep aan de hand van de criteria van Odom (zie pag 27).

Aanvullend onderzoek

Na vier maanden werden laterale opnamen in flexie en extensie, en driekwart opnamen van de CWK gemaakt, en werd het EMG herhaald. Na een jaar werden flexie- en extensieopnamen van de CWK gemaakt, na twee jaar werd dit herhaald en aangevuld met driekwart opnamen.

III. Voorbewerking van de verzamelde gegevens

Een aantal van de op bovengenoemde wijze verzamelde klinische, radiologische en neurofysiologische gegevens werd verder bewerkt of gecombineerd voordat analyse van de bevindingen en de resultaten plaatsvond.

Klinische gegevens

Indien een parese van een spier aanwezig was, werd dit item als aanwezig gescoord. De ernst van de parese of welke spier aangedaan was, was hiervoor niet van belang.⁸ Radiculare prikkelingsverschijnselen werden aanwezig geacht als de wortelrekkingstest en/of de foraminacompressietest positief was.

De beoordelaar scoorde bij alle evaluaties zowel de aanwezigheid van armpijn als de aanwezigheid van paresthesieën. Beide scores werden steeds gecombineerd tot een score voor de armpijn van de desbetreffende evaluatie: indien bij een beoordeling een van beide (of beide) als 'veel' of 'invaliderend' was aangegeven werd de armpijn voor dat beoordelingsmoment als 'veel' of 'invaliderend' beschouwd.

Voor een aantal items werd een gecombineerde score voor elk van de evaluatie tijdstippen van het oordeel van de patiënt en de beoordelaar opgesteld:

- de ingreep werd als een 'succes' beschouwd indien zowel de onafhankelijke beoordelaar als de patiënt het resultaat als 'goed' of als 'uitstekend' beoordeelden. Indien een van beiden of beiden het resultaat als minder dan dat beoordeelde werd het resultaat 'slecht' geacht.
- indien zowel de patiënt als de beoordelaar had aangegeven dat er 'geen' of 'weinig' nekpijn

⁸ De reden hiervoor is dat motorische uitval hier als uiting van de radiculare stoornis werd gezien, en niet als de functionele hinder die het veroorzaakte.

was, werd dit gescoord als 'weinig nekpijn'; als een van beiden (of beiden) 'veel' of 'invalidierend' had aangegeven werd het als 'veel nekpijn' gescoord.

- dezelfde procedure werd gevolgd met de scores van de armpijn.

Voor deze gecombineerde scores zijn zowel de score van de patiënt als die van de beoordelaar nodig. Als bij de evaluaties een van beide ontbrak werd de wel aanwezige score voor armpijn, nekpijn en totaal resultaat gevolgd.

EMG

Indien geleidingstijden van het perifere traject van n medianus en/of n ulnaris (normaalwaarden: zie Oh (101)) vertraagd waren, werd beoordeeld of:

- dit het klinische beeld kon verklaren
- dit andere EMG-afwijkingen kon verklaren.

Indien het eerste het geval was, werd de operatie-indicatie opnieuw beoordeeld. Indien perifere geleidingsvertragingen andere EMG-afwijkingen konden verklaren, werd het EMG niet verder verwerkt.

Door een onafhankelijke beoordelaar (klinisch neurofysioloog) zonder kennis van de klinische gegevens vond revisie plaats van alle geregistreeerde H-reflexen. Voor de latentietijd van de H-reflex werd als gemiddelde normaalwaarde genomen een regressievergelijking die corrigeert voor leeftijd en lichaamslengte.⁹ Deze vergelijking is in een eerdere studie in hetzelfde laboratorium bij gezonde proefpersonen ontwikkeld. (118) Twee maal de standaarddeviatie werd als bovengrens van normaal aangehouden. Bij dit eerdere onderzoek was ook de gemiddelde normaalwaarde voor het links/rechts-verschil opgesteld. Omdat dit kleinere getallen betreft met een relatief grote meeton nauwkeurigheid is hierbij overschrijding van drie maal de standaarddeviatie voor het links/rechts-verschil (0,45 msec) (102) als pathologisch beschouwd.

Indien de latentietijd van de H-reflex in absolute zin of t.o.v. de normale kant verlengd was, of in het geheel niet opwekbaar bleek, werd deze als gestoord beschouwd. Als pathologische spontane activiteit werd beschouwd het optreden van fibrillaties en positieve scherpe golven. Indien de H-reflex gestoord was en/of pathologische spontane activiteit werd gevonden, werd het EMG als gestoord beschouwd.

Röntgenonderzoek

Voor het naonderzoek vond revisie van de röntgenfoto's plaats door drie beoordelaars die de röntgenopnamen onafhankelijk van elkaar scoorden. Voor het scoren van de degeneratieve afwijkingen is het systeem van Gore gebruikt (tabel III). (46) Beoordeeld werden de disci en

⁹ De gemiddelde latentie bij 80 gezonde proefpersonen bedroeg 16.84 msec met een standaarddeviatie van 1.33 msec. Met multiple regressie analyse van de latentie in msec voor de leeftijd en lichaamslengte ontstond de volgende vergelijking voor de H-reflex latentie van de MFCR als functie van de leeftijd in jaren en de lichaamslengte in centimeters:

$$-0.44 + 0.0925 \times \text{de lichaamslengte} + 0.0316 \times \text{de leeftijd} \pm 0.87 \text{ SD}$$

foramina op de niveaus C4-5, C5-6, C6-7 en C7-Th1. Dit leverde per niveau drie scores van elk van de drie beoordelaars op. Indien deze scores per discus of foramen gelijk waren of slechts een punt verschilden, werd voor die discus of foramen de meest genoemde score genomen. Indien de score meer dan een punt uiteenliep, vond herbeoordeling plaats, eerst door de beoordelaars apart en later gezamenlijk. Vervolgens werden de degeneratieve afwijkingen (DA) in drie categorieën ondergebracht:

- geen DA van betekenis: geen niveau (dus score discus en foramen) met score hoger dan 1, of een niveau met score 2 en alle andere niveaus score 0
- matige DA: meer dan een niveau met score 2, of een niveau met score 2 gecombineerd met niveaus met score 1
- uitgesproken DA: een of meer dan een niveau met score 3.

Tabel III. *Gradering van de degeneratieve afwijkingen.*

a) laterale opnamen: discusdegeneratie				b) 3/4 opnamen: vernauwing foramina		
graad	discusruimte versmalling	eindplaat sclerose	post. osteo- fietvorming	graad	foramina dia- meter afname	osteofyt- vorming
0	geen	geen	geen	0	niet	geen
1	25% afname	nauwelijks	nauwelijks	1	25% afname	nauwelijks
2	50% afname	matig	matig	2	50% afname	matig
3	75% afname	uitgesproken	uitgesproken	3	75% afname	uitgesproken

Voor de mate van degeneratieve afwijkingen op het te opereren niveau werden de scores van dat niveau op de laterale en de driekwart opnamen gemiddeld en naar boven afgerond.

Door dezelfde drie beoordelaars vond herbeoordeling van de myelografieën plaats, zonder kennis van de klinische symptomatologie. Hiervoor werd de volgende indeling gehanteerd:

- graad 0: geen afwijking
- graad 1: minder uitgesproken afwijking, waarbij de impressie van de contrastkolom niet tot aan het myelum reikt
- graad 2: uitgesproken afwijking, met impressie van de contrastkolom minimaal tot aan het myelum.

Verder werd beoordeeld of gedurende de twee jaar na de ingreep de degeneratieve afwijkingen op de standaard röntgenopnamen toenamen, gelijk bleven of afnamen. Hiervoor werden alle op de röntgenopnamen beoordeelbare niveaus gebruikt. Ook werd beoordeeld of op het geopereerde niveau veranderingen optraden van posterieure osteofyten en grootte van de foramina. Indien hiervan sprake was, werd beoordeeld of deze direct na de ingreep of later waren ontstaan.

Voor het al dan niet ontstaan van een benige verbinding van de wervels aan weerszijden van de geopereerde discus werden de volgende criteria gehanteerd:

- het 'doorlopen' van bot tussen deze beide wervels

- het ontbreken van bewegelijkheid tussen deze beide wervels bij flexie- en extensieopnamen. Indien na de operatie myelografieën en CT-scans van de cervicale wervelkolom waren gemaakt, werden deze herbeoordeeld en zo mogelijk vergeleken met de preoperatieve opnamen.

Een aantal items werd door twee onafhankelijke beoordelaars gescoord, waarbij beiden de foto's twee keer scoorden, in twee sessies. Bij verschil van mening tussen beiden in een sessie werd gezamenlijk een oordeel voor die sessie opgesteld. Indien het oordeel van de eerste en tweede sessie verschilde, vond revisie plaats door gezamenlijke herbeoordeling.

Het optreden van standsverandering direct na de ingreep op het geopereerde niveau werd door het vergelijken van laterale opnamen voor en in de dagen na de ingreep in drie categorieën gescoord:

- 1: geen of slechts minimale verandering
- 2: na inbrengen PMMA: enige lordosering of kyphosering, of enige toe- of afname hoogte van de discus na alleen discectomie: enige kyphosering of afname hoogte discus
- 3: zoals bij 2, maar i.p.v. 'enige' 'uitgesproken'.

Indien PMMA in de uitgeruimde tussenwervelschijf was ingebracht, werd op de laterale opname na twee jaar beoordeeld of in vergelijking met de direct na de ingreep vervaardigde laterale opnamen:

- het ingebrachte PMMA tot aan de voorzijde van het onderliggende wervellichaam reikte
- er na een halo zichtbaar was
- het PMMA in de aanliggende wervels was ingezonken, en zo ja of dit in geringe dan wel in uitgesproken mate was gebeurd.

Osteofyt versus weke discusprolaps

Voor het beoordelen of spondylotische veranderingen bij de wortelcompressie een rol speelden, werden twee criteria gebruikt:

- indien de chirurg het nodig had gevonden tot in het uncovertebrale gewricht te fraisen, werd dit opgevat als een argument voor (mede) spondylotisch bepaalde compressie
- de mate van degeneratieve afwijkingen op het te opereren niveau op de standaard röntgenfoto's werd gebruikt als maat voor de aanwezige spondylosis.

Beide items werden apart geregistreerd, en met het resultaat gecorreleerd.

Toetsing van resultaten

Tenzij anders is vermeld is bij het vergelijken van groepen gebruik gemaakt van de χ^2 toets. Een p-waarde van ≤ 0.05 is als significant beschouwd. Verder zijn bij percentages soms de daarbij horende 95% betrouwbaarheidsintervallen gegeven, afgekort als 95% BI.

RESULTATEN PROSPECTIEVE STUDIE

I. Klinische parameters

Tussen 1 april 1986 en 30 april 1990 werden 81 patiënten (53 mannen) in het onderzoek opgenomen. Tien patiënten werden om uiteenlopende redenen niet in het onderzoek opgenomen.¹⁰ Retrospectief bleken in deze periode nog acht andere patiënten een anterieure discectomie te hebben ondergaan i.v.m. een brachialgie, zonder dat ze voor het onderzoek waren aangemeld. Bij geen van hen kon uit de (poli)status een reden worden gevonden voor het niet opnemen in het onderzoek.

Enkele kenmerken van de onderzochte groep

De leeftijd varieerde van 25 tot en met 74 jaar (gemiddelde 49 jaar). De duur van de pijnklachten in de arm bedroeg bij 35 patiënten drie maanden of korter, bij 25 tussen de vier maanden en een jaar, en bij 21 langer dan een jaar. De mediane klachtenduur bedroeg vijf maanden. Van de 35 patiënten bij wie de armpijn drie maanden of korter aanwezig was, was de operatie-indicatie bij 20 patiënten een parese, bij twee een eerdere periode met dezelfde klachten, bij één hevige, onvoldoende op pijnstilling reagerende pijn en bij 12 het falen van conservatieve therapie (meestal waren twee of meer redenen van toepassing). Alle patiënten met langer dan drie maanden durende armpijn waren met een halskraag en/of fysiotherapie behandeld. Vrijwel steeds was de discus C5-6 of C6-7 aangedaan (tabel IV). Tien patiënten werden op twee niveaus geopereerd. De gemiddelde leeftijd van hen was 50 jaar, vier werden met PMMA geopereerd.

Tabel IV. Niveau van de verwijderde discus.

	C4-5	C5-6	C6-7	C7-Th1	totaal
aantal disci	1	45	43	2	91

Randomisatie

Tweeënveertig patiënten werden toegewezen aan discectomie met PMMA, 39 patiënten aan alleen discectomie. De beide groepen werden vergeleken op hun samenstelling (tabel A1, zie pag 92).¹¹ Alleen de verdeling van de nekpijn over de beide groepen liet een verschil zien: in de groep met PMMA behandelde patiënten hadden 32 (76%) patiënten veel nekpijn, in de met alleen

¹⁰ Om de volgende redenen vond opname in het onderzoek niet plaats: 1x voorkeur van de chirurg voor PMMA i.v.m. spondylosis cervicalis, 2x sterk psychogeen bepaalde presentatie, 2x al eerder op ander niveau operatie, 1x M Parkinson en vermoeden op longcarcinoom, 2x toestemming geweigerd, 1x onvoldoende correlatie kliniek/röntgen, 1x congenitale afwijkingen CWK.

¹¹ Alle met A genummerde tabellen bevinden zich in de appendix, zie pag 92.

dissectomie behandelde groep waren dit er 21 (54%). De operatie vond steeds plaats volgens de door het lot bepaalde methode.

Uitvallers en ontbrekende follow-up

Twee patiënten overleden tijdens de follow-up, resp. aan een primaire hersentumor en door (waarschijnlijk) een hartstilstand. Van hen zijn de gegevens tot en met vier maanden beschikbaar. Eén patiënt verscheen twee jaar na de ingreep niet meer voor controle. Gezien het slechte resultaat na een jaar is hij na twee jaar als 'slecht' gescoord. Voor de bevindingen bij lichamelijk onderzoek na twee jaar werden de gegevens van het onderzoek na een jaar overgenomen. Van drie patiënten is vanwege de reisafstand na twee jaar alleen een telefonisch afgenomen enquête aanwezig. Bij alle drie was het resultaat t.o.v. de situatie na een jaar onveranderd. Daarom zijn ook bij hen de score en de bevindingen bij het lichamelijk onderzoek na een jaar gebruikt voor de score na twee jaar. Door deze en door 'tijdelijke' uitvallers is de patiëntengroep op de verschillende beoordelingsmomenten niet van gelijke grootte.¹²

Klinisch resultaat

Tussen beide onderzoeksgroepen bleek na twee jaar geen verschil van betekenis: in de PMMA-groep had 70% een goed resultaat¹³, in de dissectomie-groep 77% (tabel V). Het resultaat in de PMMA-groep was 7% slechter, het 95% BI van dit verschil bedraagt -26%, +12%.

Tabel V. *Klinisch resultaat na twee jaar met 95% betrouwbaarheidsinterval.*

operatie	resultaat na twee jaar		totaal	% goed (95% BI)
	slecht	goed		
met PMMA	12	28	40	70% (53-83%)
alleen dissectomie	9	30	39	77% (61-89%)
totaal	21	58	79	73% (62-83%)

In totaal hadden 58 van de 79 patiënten (73%) na twee jaar een goed resultaat. De afname van de armpijn en de afzonderlijke beoordeling van het eindresultaat door de patiënt respectievelijk de beoordelaar lieten evenmin significante verschillen tussen beide groepen zien. Ook de evaluatie op de tussenliggende momenten van het resultaat en van de afname van de armpijn was zonder verschillen van betekenis (fig 1).

¹² Van 78 patiënten is follow-up na 6 weken beschikbaar, van 76 na vier maanden (drie maal alleen de score van de patiënt, vier maal alleen de score van de beoordelaar), van 74 na één jaar (twee maal alleen de score van de patiënt, één maal alleen de score van de beoordelaar) en van 78 na twee jaar (drie maal alleen de score van de patiënt in de vorm van een telefonische enquête).

¹³ Voor definitie 'goed resultaat': zie pag 41.

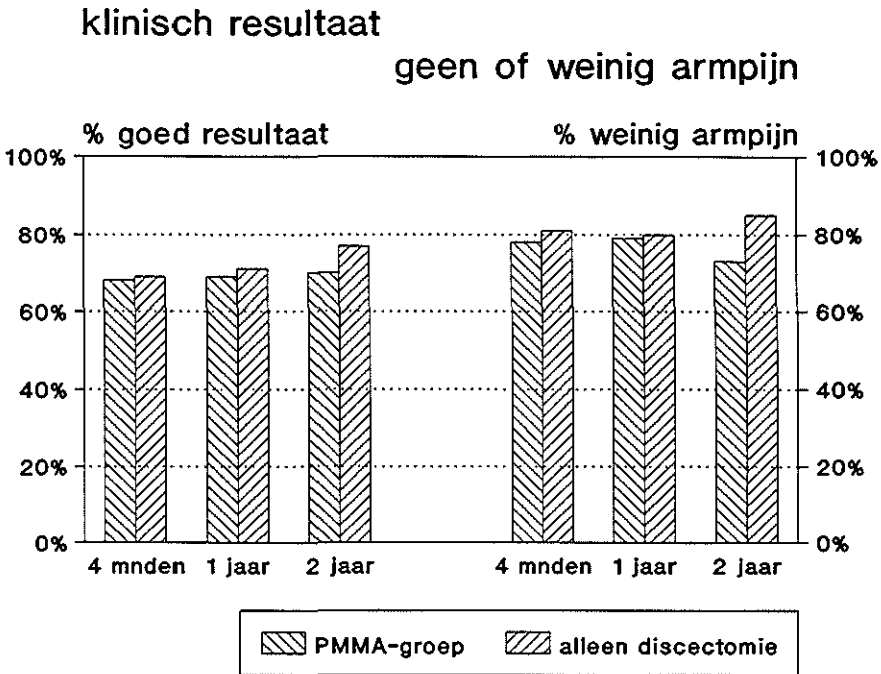


fig 1. Het % met een goed resultaat en het % met afname van de armpijn op de verschillende beoordelingsmomenten.

De gemiddelde opnameduur na de ingreep in beide groepen was gelijk (zeven dagen). Vijf patiënten waren langer dan negen dagen opgenomen, het langste verblijf na de ingreep bedroeg 14 dagen. Ook t.a.v. de hervatting van de normale activiteiten en de arbeids(on)geschiktheid na vier maanden, een en twee jaar verschilden beide groepen niet.

Overeenkomst score tussen patiënt en beoordelaar resp. in de tijd

Het percentage met een goed resultaat bleef gedurende de follow-up nagenoeg constant (zie fig 1). Na het eerste jaar waren er zes patiënten bij wie een goed resultaat veranderde in een slecht resultaat of omgekeerd (tabel VI). De kappa-coëfficiënt voor de mate van overeenstemming tussen het oordeel na een jaar en het eindoordeel bedraagt 0.79.

Sporadisch waren er discrepanties tussen het oordeel van de beoordelaar en dat van de patiënt. Indien dit zich voordeed had de beoordelaar doorgaans 'goed' gescoord en de patiënt 'slecht' of 'matig'. Drie van de vier patiënten bij wie er in het oordeel na een jaar er een discrepantie was, hadden een 'slecht' klinisch resultaat na twee jaar (tabel A2, zie pag 92).

Tabel VI. *Resultaat na een jaar vergeleken met het eindresultaat na twee jaar.*

resultaat na 1 jaar	eindresultaat		totaal
	goed	slecht	
goed	50	2	52
slecht	4	18	22
totaal	54	20	74

Nekklachten

In de groep zonder PMMA werd in de postoperatieve fase bij 33% toename van nekkklachten gezien, in de groep met PMMA trad dit bij 17% op ($p=0.12$, tabel A3, zie pag 93). Het 95% BI van dit verschil is -3%, +35%. Voor de beoordeling van het beloop van de nekpijn gedurende de verdere follow-up zijn de patiënten gesplitst in de subgroep met, en de subgroep zonder preoperatieve nekkklachten (tabel VII, fig 2). Bij aanwezigheid van preoperatieve nekkklachten bleken deze nekkklachten zes weken na de ingreep na discectomie met PMMA vaker te zijn verminderd dan na alleen discectomie ($p=0.04$). Na vier maanden was dit verschil al niet meer significant ($p=0.24$). Na twee jaar bleek dit effect niet meer aanwijsbaar, door enerzijds een toename van nekkklachten in de PMMA-groep en anderzijds een verdere afname in de discectomie-groep.

Tabel VII. *Het beloop van de nekkklachten bij follow-up vergeleken met de preoperatieve situatie.*

resultaat	voor operatie: na operatie:	wel nekpijn		% zonder nekpijn	geen nekpijn		% zonder nekpijn
		wel	geen		wel	geen	
na zes weken							
met PMMA		7	24	77%	4	6	60%
zonder		10	9	47%	6	12	67%
na vier maanden							
met PMMA		10	20	67%	4	6	60%
zonder		10	9	47%	2	15	88%
na twee jaar							
met PMMA		13	18	58%	3	6	67%
zonder		8	13	62%	2	16	89%

De groep zonder preoperatieve nekkklachten was klein ($n=28$). Van hen ontwikkelden de met alleen discectomie behandelde patiënten niet vaker nekkklachten dan de patiënten die met PMMA waren behandeld (tabel VII, fig 2). Vijf van de 22 patiënten die preoperatief geen nekkklachten

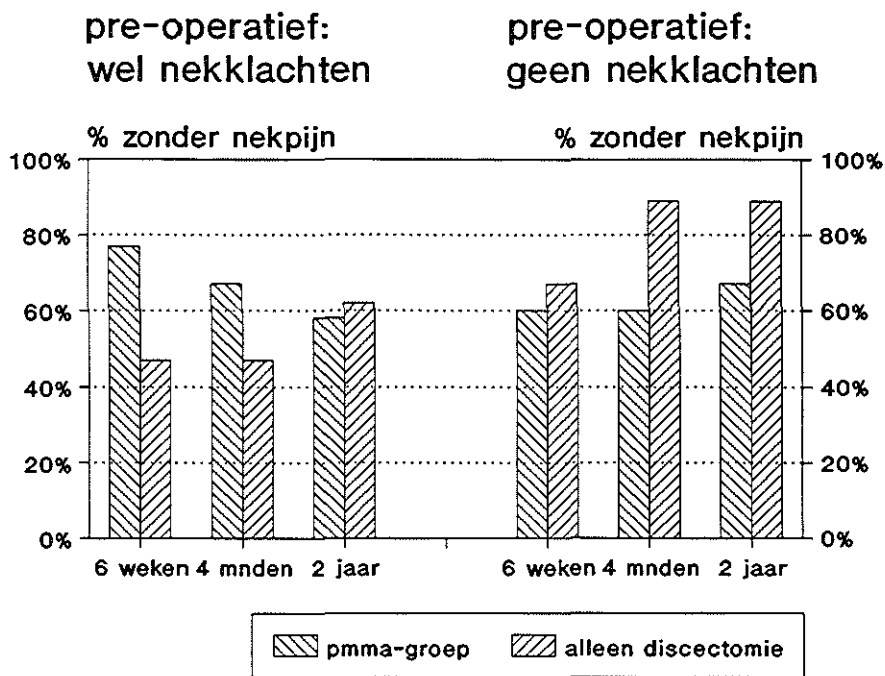


fig 2. Het percentage zonder neklachten op de verschillende beoordelingsmomenten in de groep met resp. zonder neklachten voor de operatie.

hadden ontwikkelden tijdens de follow-up persistente neklachten, maar nekpijn na twee jaar kwam voornamelijk voor bij patiënten bij wie preoperatief al neklachten aanwezig waren. In geen van beide groepen werd een significante correlatie gevonden tussen enerzijds de leeftijd, de mate van degeneratieve veranderingen op het te opereren niveau of de door de operatie ontstane standsverandering en anderzijds het toenemen van de neklachten direct na de operatie of het afnemen of ontstaan van neklachten na vier maanden (tabel A4 A en B, zie pag 93).

Herstel klinische symptomatologie na twee jaar

Noch voor wat de spierkracht, noch voor wat de sensibiliteit betreft, was er verschil in herstel tussen de PMMA- en de discectomie-groep. Ook het herstel van bewegingsbeperking van de nek (of het optreden daarvan) was in beide groepen gelijk.

Bij 22 van de 26 patiënten met louter armpijn voor de ingreep was de armpijn na twee jaar verdwenen. In de groep die voor de ingreep zowel hevige neklachten als hevige armpijn had viel op, dat na twee jaar armpijn als geïsoleerde klacht bij slechts één patiënt werd gezien terwijl nekpijn bij negen patiënten als geïsoleerde klacht aanwezig was (tabel VIII).

Tabel VIII. *De aanwezigheid van nekklachten en armpijn na twee jaar in de groep met preoperatief zowel hevige armpijn als hevige nekklachten.**

na twee jaar	na twee jaar geen armpijn	wel armpijn	totaal
geen nekpijn	28	1	29
wel nekpijn	9	12	21
totaal	37	13	50

* Tweënvijftig patiënten hadden voor de operatie nekklachten. Drie patiënten hadden 'weinig' armpijn voor de operatie, twee van hen hadden 'veel' nekklachten, bij de derde was de operatie-indicatie de aanwezigheid van een parese. Bij deze drie was het eindresultaat goed.

Bij 31 van de 34 patiënten (89%) bij wie voor de ingreep een parese was vastgesteld was de parese na twee jaar geheel verdwenen. Bij de overige drie was de spierkracht verbeterd.¹⁴ Bij 37 van de 55 patiënten (67%) bij wie preoperatief een hypesthesie bestond was deze na twee jaar geheel verdwenen, bij nog eens 18% was sprake van verbetering.

Recidieven

Twaalf maal werd tijdens de follow-up na een aanvankelijke afname een toename van nek- of armlklachten gezien, zeven maal in de PMMA-groep en vijf maal in de met alleen dissectomie behandelde groep. Bij zeven van de twaalf was het recidief tijdelijk en het eindresultaat goed. Bij de overige vijf betrof het recidief één maal alleen nekklachten, en één maal werd het klinische vermoeden op wortelcompressie op een ander niveau bij myelografie bevestigd. Bij één patiënt werden onveranderde myelografie-afwijkingen gevonden, bij een ander liet de myelografie geen afwijkingen zien. Eén patiënt wenste geen verder onderzoek van zijn klachten.

Analyse slechte resultaten

Bij patiënten met een slecht eindresultaat (n=21) vond doorgaans verder onderzoek plaats, uitgezonderd twee patiënten met persisterende radicaire klachten en een patiënt met overwegend nekklachten. Het verdere onderzoek leverde wisselende bevindingen op.

Bij vier patiënten was het resultaat slecht door persisterende (soms al jarenlang bestaande) of recidiverende nekklachten, bij vier andere patiënten was er een persisterende brachialgie zonder afwijkingen bij CT-scan-onderzoek of myelografie. Bij twee patiënten was voor de ingreep al enige twijfel over de operatie-indicatie aanwezig, bij één patiënt ontstond dergelijke twijfel

¹⁴ Bij twee patiënten zonder preoperatieve uitval werd na twee jaar een achteruitgang van de spierkracht vastgesteld: één maal bij onveranderde klachten bij toegenomen EMG-afwijkingen, en één maal bij een aangetoond recidief op een ander niveau.

tijdens het reviseren van de foto's in het kader van het onderzoek.¹⁵

Bij vijf patiënten waren onveranderde neuroradiologische afwijkingen aanwezig. Bij twee van hen was sprake van een intraforaminaal gelegen discusprolaps. Een van deze patiënten onderging voor een tweede maal een anterieure discectomie, waarbij opnieuw enig discusweefsel werd verwijderd en waarna - i.t.t. de eerste ingreep - PMMA werd ingebracht. Dit resulteerde niet in een klinische verbetering. Bij de andere drie was naast een weke discusprolaps sprake van uitgebreide spondylotische vernauwing van het wervelkanaal en/of het foramen intervertebrale. Bij twee van hen is een tweede ingreep verricht. Bij één patiënt werd opnieuw via een anterieure discectomie lateraal gelegen resten van de discus en osteofyten verwijderd. Bij de ander werd elders een foraminotomie verricht, met verwijdering van osteofyten. Bij geen van beiden resulteerde dit in een verbetering.

Hierboven werd al de patiënt beschreven die na twee jaar een recidief op een ander niveau ontwikkelde, dat spontaan herstelde. Eén maal bleek - tijdens de revisie van röntgenfoto's in het kader van het onderzoek - dat de klachten van de patiënt berustten op een cervicale spondylotische myelopathie op een hoger gelegen dan het geopereerde niveau. Hij onderging hiervoor een laminectomie.¹⁶

Complicaties

Na de ingreep gaven 28 patiënten in de groep met alleen discectomie (72%) en 34 patiënten in de PMMA-groep (81%) slikklachten aan, heesheid trad op bij resp. 6 (15%) en 12 patiënten (29%). Beide klachten duurden doorgaans enkele dagen. Bij een patiënt met langer durende heesheid werd een stilstaande stemband gevonden, ook bij hem was de heesheid voorbijgaand. Deze patiënt (operatie op C7-Th1) maakte postoperatief tevens een myelopathie door (graad III volgens Nurick) (99), welke ongeveer een week symptomatisch was. Na twee jaar bleek nog steeds een asymptomatische hyperreflexie van de benen, het uiteindelijke klinische resultaat was 'goed'. Twee keer werd een toename van radriculaire klachten gezien na de ingreep, beide keren was het resultaat na vier maanden, een en twee jaar goed. Twee maal werd een thrombophlebitis van de infuusarm gezien, twee maal een longembolie (één maal een maand na de ingreep) en één maal een cystitis. Eén patiënt maakte een eenmalige episode met hematemesis door waarvoor geen verder onderzoek verricht is. Eén patiënt had last van een hypesthetisch gebied in de hals.

¹⁵ Een van deze patiënten had een radiculopathie C6 met minimale afwijkingen op de myelografie, reden waarom zij in eerste instantie niet is geopereerd. In verband met persisterende klachten volgde later alsnog operatie. Een tweede patiënt had klachten die imponeerden als een C8-syndroom. Bij myelografie werd een vrij grote discusprolaps C6-7 gevonden, en verondersteld werd dat deze de wortel C8 ook zou comprimeren of dat er een abnormaal innervatiepatroon zou zijn. De derde patiënt had multipale afwijkingen op de myelografie t.g.v. spondylosis. Zijn klachten pasten bij een laesie van de wortel C6 of C7. Hij werd geopereerd op C4-5 en C5-6, bij revisie van de myelografie werd alleen het niveau C4-5 als afwijkend beoordeeld, hetgeen zijn klachten niet kan verklaren.

¹⁶ Uiteindelijk vond dus drie maal heroperatie op hetzelfde niveau plaats, alle drie met een slecht resultaat. Eén maal werd in tweede instantie alsnog PMMA gebruikt, één maal werd een foraminotomie verricht. Eén maal werd op een ander niveau opnieuw geopereerd, nadat dit niveau achteraf verantwoordelijk voor de klachten werd geacht.

II. Röntgenparameters

1) Standsverandering door de operatie

Standsverandering op het geopereerde niveau¹⁷ door de operatie werd in beide groepen even vaak gezien (tabel IX). In de alleen discectomie-groep trad uitgesproken standsverandering het meest op bij afwezigheid van degeneratieve veranderingen op het te opereren niveau, in de PMMA-groep juist bij aanwezigheid hiervan (tabel A5, zie pag 94; homogeniteitstoets van de odd's ratio: $p=0.03$).

Tabel IX. *Standsverandering op het geopereerde niveau door de ingreep.*

standsverandering op het geopereerde niveau	met PMMA	alleen discectomie
geen verandering	6	7
enige verandering	18	14
uitgesproken verandering	14	17
totaal	38	38

2) Benige vergroeiing

In de groep met PMMA¹⁸ was na twee jaar minder vaak een benige vergroeiing ontstaan van de aan weerszijden van de verwijderde discus gelegen wervels (28%) dan in de groep met alleen discectomie (63%) ($p<0.005$, tabel X). In de groep waarbij een benige vergroeiing ontstond was het eindresultaat bij 85% goed; indien dit niet zo was was het resultaat bij 66% goed (tabel XI, $p=0.06$). Deze trend was in beide behandelingsgroepen aanwezig (tabel A6, zie pag 94).

3) Verandering degeneratieve afwijkingen

Bij 57 patiënten was een goede beoordeling van de verandering van de foramina tijdens de follow-up mogelijk.¹⁹ Afname van de grootte van het foramen intervertebrale werd in zowel de PMMA- als in de alleen discectomie-groep bij zeven patiënten gezien. Deze trad vrijwel steeds in de loop van de follow-up op, bij patiënten bij wie geen benige vergroeiing was ontstaan (tabel

¹⁷ Voor de beoordeling van de standsverandering op het geopereerde niveau door de operatie ontbraken van vijf patiënten de röntgenfoto's of waren deze van onvoldoende kwaliteit. De score van de standsverandering kwam tot stand zoals uiteengezet op pag 50. Zesenzestig maal bleek overeenkomst tussen de score van de eerste en tweede sessie, tien maal was revisie nodig.

¹⁸ Voor de beoordeling van radiologische items die het beloop van de PMMA-groep betreffen is de patiënt bij wie in tweede instantie alsnog PMMA werd ingebracht tot de PMMA-groep gerekend.

¹⁹ De uitvallers berusten op het ontbreken van foto's bij 15 patiënten, bij 7 patiënten op niet goed beoordeelbare foto's. Bij 17 van de 22 (77%) was het klinisch resultaat na twee jaar goed, in de gehele groep was het klinisch resultaat na twee jaar bij 73% goed.

Tabel X. *Relatie tussen het optreden van een benige vergroeiing en het type operatie.*

operatie	benige vergroeiing		totaal	% vergroeiing (95% BI)
	niet	wel		
met PMMA	28	11	39	28% (15-45%)
alleen discectomie	13	22	35	63% (45-79%)
totaal	41	33	74	

NB: Bij vijf patiënten was onvoldoende radiologische follow-up aanwezig voor de beoordeling van een benige vergroeiing.

A7, zie pag 94). De afname berustte op een toename van osteofyten, en stond niet in relatie tot het klinisch resultaat. Toename van degeneratieve veranderingen van de CWK of verandering van posterieure osteofyten op het geopereerde niveau werd een enkele maal gezien. Het groter worden van de foramina werd een maal gezien.

Tabel XI. *Relatie tussen het optreden van een benige vergroeiing en het eindresultaat.*

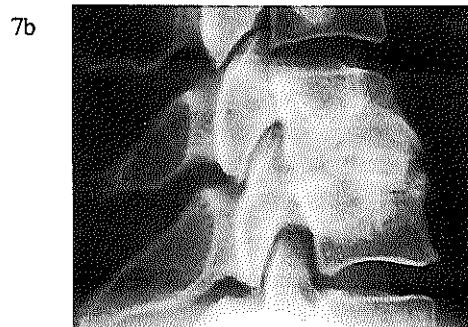
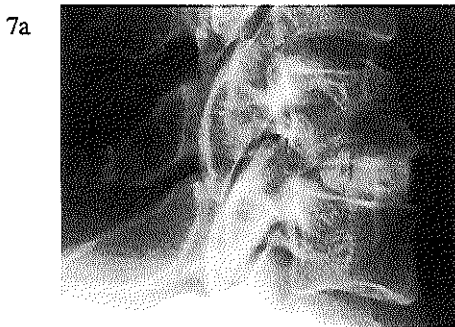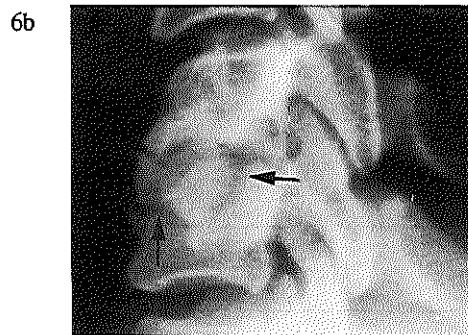
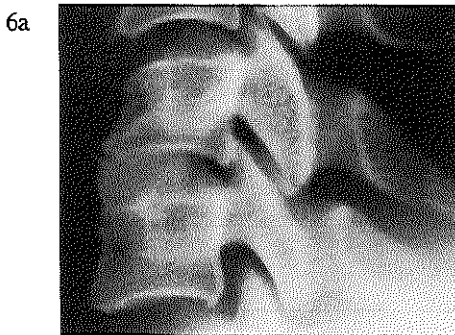
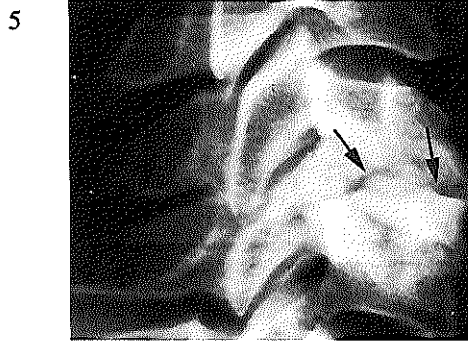
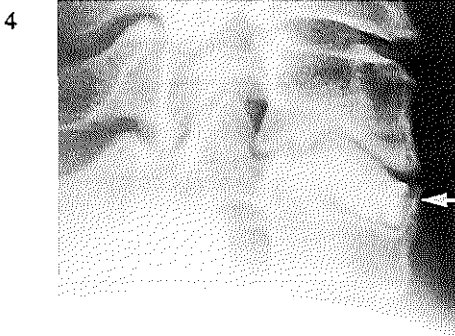
benige vergroeiing	resultaat na 2 jaar		totaal	% goed eindresultaat (95% BI)
	goed	slecht		
wel	28	5	33	85% (68-95%)
niet	27	14	41	66% (49-80%)
totaal	55	19	74	

4) PMMA-groep: halo en inzinken

Bij 27 patiënten werd een zone van verminderde dichtheid (halo) rondom het ingebrachte PMMA gezien, bij negen patiënten trad uitgesproken inzinken van het PMMA in het onderliggende wervellichaam op (afb 4 t/m 9, pag 60 en pag 62, zie ook pag 16 en verder).²⁰ Bij 17 patiënten reikte het PMMA niet tot aan de voorrand van het onderliggende wervellichaam²¹; dit was niet gerelateerd aan het ontstaan van een benige vergroeiing (tabel A8, zie pag 95). Indien geen

²⁰ Voor het beoordelen van de halo en het inzinken werd de op pag 50 beschreven procedure gevolgd; van één patiënt was hiervoor onvoldoende röntgenfollow-up aanwezig. Bij het beoordelen van de halo was één maal revisie nodig. Acht maal was revisie nodig bij de beoordeling van het inzinken. Dit betrof zes maal het verschil tussen niet en gering inzinken, hetgeen bij revisie bleek te berusten op onvoldoende scherpe afgrenzing tussen het PMMA en het bot.

²¹ Bepaling van de afstand tussen de voorrand van het PMMA en de voorrand van het wervelcorpus vond plaats zoals beschreven op pag 50. Deze kon bij alle patiënten worden bepaald, één maal was revisie nodig.



- afb. 4. Twee jaar na het inbrengen van PMMA: radiolucente zone rondom het PMMA (zie →), met sclerose van het omliggende bot.
- afb. 5. Twee jaar na operatie: inzinken van PMMA en halovorming (→: bovenrand wervellichaam).
- afb. 6a/b. PMMA direct na het inbrengen (a) en 2 jaar later (b): inzinken waarbij het voorste deel van de onderliggende wervel is geresorbeerd en een halo zichtbaar is.
- afb. 7a/b. PMMA direct na het inbrengen (a) en 2 jaar later (b): lichte halovorming, inzinken met daaromheen sclerose van bot.

benige vergroeiing was opgetreden werd vaker een halo (Fisher's exact test, $p=0.002$) en uitgesproken inzinken (Fisher's exact test, $p=0.04$) gezien, dan wanneer deze wel was ontstaan (tabel XII). Noch het voorkomen van inzinken noch het optreden van halo-vorming was gerelateerd aan het klinisch resultaat.

Uitgesproken inzinken trad vaker op als het ingebrachte PMMA niet tot aan de voorrand van het wervelcorpus reikte (tabel A9, zie pag 95). Van de voor de ingreep aanwezige degeneratieve veranderingen op het te opereren niveau of de na de ingreep optredende standsverandering ging

Tabel XII. *Relatie tussen het ontstaan van een benige vergroeiing enerzijds en het optreden van een halo en inzinken anderzijds.*

benige vergroeiing	1) halo		2) inzinken*		totaal
	niet	wel	niet	wel	
niet	5	23	19	9	28
wel	8	3	11	0	11
totaal	13	26	30	9	39

* Inzinken niet: niet of nauwelijks; wel: uitgesproken.

geen duidelijke invloed op het inzinken uit (tabel A10, zie pag 95). Bij die patiënten bij wie inzinken optrad en het PMMA toch tot aan de voorzijde van het wervelcorpus reikte bleek er wel steeds direct postoperatief een uitgesproken standsverandering te zijn geweest.

Afname van de diameter van het foramen intervertebrale na twee jaar werd met name gezien als er ook sprake was van uitgesproken inzinken (tabel A11, zie pag 95).

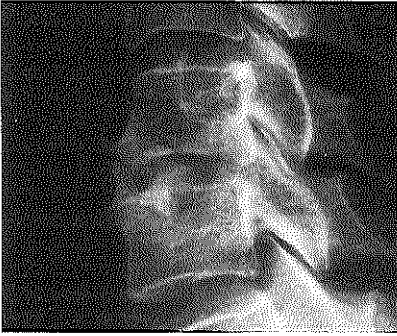
5) Andere radiologische bevindingen in de PMMA-groep

In de groep met PMMA werd vier maal een uitgesproken sclerotische botreactie van de omliggende wervels gezien, zonder relatie met de mate van inzinken (afb 4, 7 en 8, pag 60 en 62). Bij een patiënt die op twee niveaus was geopereerd met PMMA werd het optreden van calcificatie in het ligamentum anterior gezien (afb 10, pag 62). Drie maal werd een breuk van het PMMA gezien, drie maal bleek het PMMA kort na de operatie enigszins naar ventraal verplaatst. Deze luxatie van het PMMA was niet progressief (afb 11, pag 62).

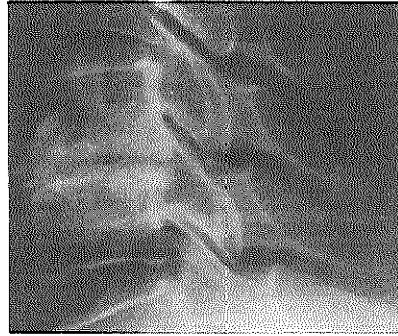
Postoperatieve myelografieën en CT-scans

Bij 12 patiënten werd i.v.m. pijnklachten tijdens de follow-up een myelografie gemaakt. Bij vier van hen was deze normaal, bij acht werden afwijkingen gezien. Vier maal was het resultaat na twee jaar goed, bij drie van hen waren de myelografie-afwijkingen óf afgenomen óf waren er preoperatief slechts minimale afwijkingen zichtbaar. De vierde liet een nagenoeg onveranderd beeld zien. Van de acht patiënten met een slecht resultaat waren bij zes de myelografie-afwij-

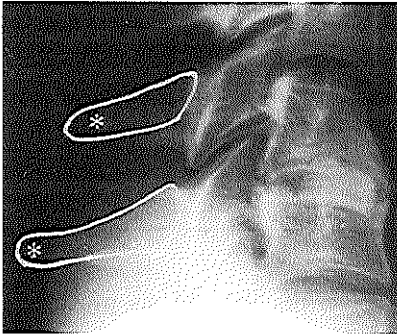
8a



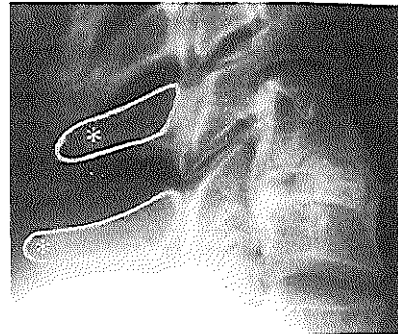
8b



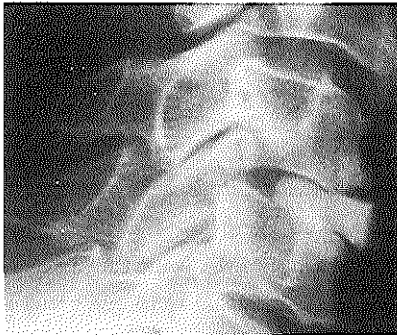
9a



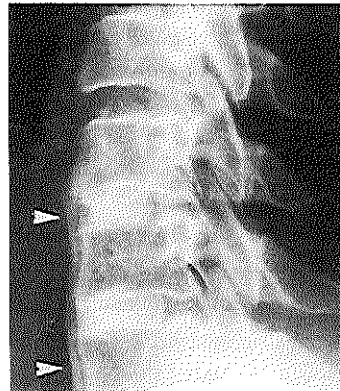
9b



10



11



- afb. 8a/b. PMMA direct na inbrengen en 2 jaar later: inzinken, met sclerose van omliggend bot en enige vervorming van het PMMA.
- afb. 9a/b. Twee jaar na operatie met PMMA: inzinken met halovorming, waarbij de indruk van benige vergroeiing wordt gewekt. Flexie (a)/extensie (b) opnamen laten echter nog 1-2° bewegelijkheid zien (superpositie methode van Penning (105), * in proc. spinosus C5 en C6).
- afb. 10. Twee jaar na inbrengen van PMMA: verkalking van het ligamentum longitudinale anterior.
- afb. 11. Zes weken postoperatief: subluxatie van het PMMA, nadien geen verdere progressie van de subluxatie.

kingen in essentie onveranderd. Eén patiënt had een sterk lateraal gelegen prolaps die met de CT-scan zichtbaar was, een ander had preoperatief minimale (en dubieuze) afwijkingen. Vijfentwintig maal werd na de ingreep een CT-scan zonder contrast gemaakt. Dit onderzoek vond na expliciet verkregen toestemming ook plaats bij patiënten zonder klachten. Veertien maal werd de CT-scan als normaal beoordeeld. Acht maal was homolateraal een vernauwing van het foramen zichtbaar, terwijl drie maal een discusprolaps (een maal met kanaalstenose) zichtbaar was. De aanwezigheid van een foramenstenose bij het CT-scan-onderzoek had geen relatie met het resultaat. Alle drie patiënten bij wie nog een discusprolaps zichtbaar was, hadden een slecht resultaat.

III. Bespreking

Klinisch eindresultaat

Er zijn geen aanwijzingen naar voren gekomen dat interpositie van PMMA in de uitgeruimde discus een beter klinisch resultaat oplevert dan alleen discectomie. Ook voor wat betreft de tussentijdse evaluaties van het resultaat, de afname van de armpijn en de verbetering van uitvalsverschijnselen waren er geen essentiële verschillen tussen de beide behandelingsmethoden aanwezig. In andere studies (waaronder prospectieve) bleek geen verschil tussen discectomie met fusie met autoloog bot en discectomie alleen of bleek zelfs een wat beter resultaat in de groep die met alleen discectomie werd behandeld. (87, 91, 116) De eerder uitgevoerde retrospectieve studie naar de anterieure discectomie met fusie met autoloog bot betrof een soortgelijke patiëntengroep, met een onafhankelijke beoordelaar die de criteria van Odom gebruikte. (8) Hierin werd een zelfde percentage met een goed resultaat gevonden (73%) als in ons huidige onderzoek.

De instroom in het onderzoek is lager gebleken dan was verwacht doordat het onderzoek in andere ziekenhuizen niet van de grond kwam. Na vier jaar waren 81 patiënten in het onderzoek opgenomen. Hierdoor is het onderscheidend vermogen (bij de veronderstelde 65% goed resultaat in de ene en 80% in de andere groep) 60% i.p.v. de beoogde 80%. De uitkomst van de studie laat zien dat dit geen groot bezwaar is. Immers, de ingreep met PMMA is de uitgebreidere ingreep waarbij lichaamsvreemd materiaal wordt ingebracht. Om dit te rechtvaardigen is een beter resultaat van deze behandeling dan die van alleen discectomie vereist. Daarom zou de grootste tekortkoming van de studie zijn, als ten onrechte de ingreep met PMMA wordt verworpen. In deze steekproef was het verschil in klinisch resultaat tussen beide groepen 7% ten voordele van alleen discectomie, met een 95% BI van 26% tot -12%. Het is dus onwaarschijnlijk dat bij voortzetting van het onderzoek tot 140 patiënten een verschil van 15% ten voordele van de met PMMA behandelde patiënten zou ontstaan en dus de nulhypothese verworpen zou worden.²²

²² In getal voorgerekend: bij instroom van 70 patiënten in beide groepen en 56 goede resultaten in de PMMA groep tegen 45 in de alleen discectomie groep zou een significant verschil ($p < 0.05$) ontstaan. Hiervoor zouden in de resterende met PMMA behandelde patiëntengroep 28 van de 30 patiënten een goed resultaat moeten hebben (93%), tegen slechts 15 van de 31 (48%) patiënten in de alleen discectomie groep.

Nekklachten

Wel bleek een verschil tussen beide groepen in het beloop van de nekkklachten na de ingreep. In de groep waarbij alleen discectomie werd verricht werd direct na de ingreep vaker een toename van nekkklachten gezien, maar dit verschil was niet significant. Verder bleek in de groep met preoperatieve nekkklachten waarbij PMMA was ingebracht vaker een afname van de nekkklachten na zes weken. Na vier maanden was het verschil al niet meer significant, terwijl het na twee jaar geheel was verdwenen. Het verschil in beloop van de nekkklachten tussen beide groepen was niet van invloed op het gehele klinische oordeel, ook niet bij de tussentijdse beoordelingen. Dit, en het tijdelijke karakter van het verschil betekent dat de klinische relevantie van dit verschil gering is. Mogelijk is er ook nog een invloed geweest van het verschil in nekkklachten voor de operatie tussen beide groepen.

Verschillende studies suggereren dat na discectomie zonder fusie vaker (voorbijgaande) nekkklachten in de postoperatieve fase optreden (12, 138, 156), terwijl nekkklachten na discectomie met fusie sneller zouden verminderen. (106) De prospectieve vergelijkende studies naar discectomie met en zonder fusie (91, 116) maakten geen melding van verschil in nekkklachten; maar er is waarschijnlijk niet expliciet naar gekeken. Rosenørn vond in de met alleen discectomie behandelde groep significant meer patiënten die in de eerste weken na de ingreep het werk hervatten. Dit maakt een exacerbatie van nekkklachten in de alleen discectomie-groep minder waarschijnlijk. Lunsford vond een kortere opnameduur en minder morbiditeit in de met alleen discectomie behandelde groep. Hoewel veel van zijn complicaties aan het bottransplantaat gerelateerd waren, maakt ook dit een klinisch significante toename van nekkklachten in de discectomie-groep minder waarschijnlijk. (87) Op grond van onze gegevens en gegevens uit andere vergelijkende studies kan geconcludeerd worden dat zo er al een verschil is in beloop van nekkklachten tussen discectomie met fusie en alleen discectomie, de klinische betekenis van dit verschil gering is.

Het is de vraag of de toename van nekkklachten in de PMMA-groep tijdens de follow-up een klinische betekenis heeft. Een andere studie beschreef een aantal patiënten met recidiverende cervicale en radiculare klachten enkele jaren na de ingreep, hetgeen werd geweten aan posterieure extrusie van het PMMA. (4) Verder vervolg van onze patiëntengroep zal moeten uitwijzen of het percentage met nekkklachten in de PMMA-groep nog zal stijgen. Wij vonden geen relatie tussen de nekkklachten en het inzinken of persisterende beweeglijkheid.

Een verklaring voor de hogere incidentie van nekkklachten in de postoperatieve fase in de met alleen discectomie behandelde groep is gezocht in de optredende standsverandering. (138) Wij vonden echter evenmin als anderen (42, 138) een relatie tussen de preoperatieve discusshoogte of de optredende standsverandering en het optreden of persisteren van nekkklachten. Ons materiaal geeft geen steun aan de veronderstelling dat alleen discectomie juist bij jonge patiënten met een niet in hoogte afgenomen discus aanleiding geeft tot nekkklachten (en evenmin dat dus bij die groep de uitgeruimde tussenwervelschijf met een implantaat moet worden opgevuld).

Anderen veronderstellen dat de nekkklachten ontstaan doordat discectomie zonder implantaat

instabiliteit veroorzaakt (50, 106), maar specificeren niet wat daarmee bedoeld wordt. De stabiliserende werking van een blokje PMMA blijft daardoor ook onduidelijk. PMMA kan niet als 'lijm' worden beschouwd. (145) Ook na alleen anterieure discectomie op drie of vier niveaus wordt instabiliteit niet beschreven. (11, 26, 78) Gezien het feit dat het grootste deel van de ligamenten en musculatuur intact blijft, valt dat ook niet te verwachten.

Benige vergroeiing

Discectomie gevolgd door interpositie van PMMA leidt minder vaak tot een solide benige vergroeiing van aanliggende wervels dan alleen discectomie. Na PMMA treedt vaak een 'pseudartrose' op, met persisterende bewegelijkheid op het geopereerde niveau. In dier-experimenteel onderzoek bleek dat discectomie gevolgd door fusie met bot sneller tot een benige verbinding tussen de aangrenzende wervels leidt dan discectomie gevolgd door interpositie van PMMA of keramiek. (113, 114, 128) Roosen vond bij 50% van zijn patiënten geen bewegelijkheid meer op het met PMMA geopereerde niveau, maar de duur van zijn follow-up was langer. (113, 114) Mogelijk ontstaat dus in een later stadium soms alsnog een benige verbinding, maar ook dit percentage is lager dan de 70% benige vergroeiing die doorgaans beschreven wordt na discectomie zonder bottransplantaat. (11, 48, 78, 91) Bij gebruik van PMMA zou benige vergroeiing van de aanliggende wervels sneller optreden als het PMMA niet tot aan de voorzijde van het wervellichaam reikte. (114) In ons onderzoek resulteerde dit alleen in vaker inzinken van het ingebrachte PMMA, zonder stijging van het percentage met een benige vergroeiing. Soms kan dit inzinken de illusie van benige vergroeiing wekken, en laten alleen flexie- en extensieopnamen zien dat dit niet het geval is (afb 9, pag 62).

Het percentage met een benige vergroeiing van beide aanliggende wervels in de discectomie-groep was minder hoog dan in onze eerdere studie naar de discectomie met fusie met autoloog bot. (8) Ook uit andere studies blijkt in vergelijking met discectomie gevolgd door interpositie van bot een wat lager percentage met benige vergroeiing na alleen discectomie. (91)

Het klinisch resultaat in de groep met een benige vergroeiing was iets beter, het verschil was op de grens van statistische significantie. In beide behandelingsgroepen was deze tendens aanwezig. Uit andere studies komt geen overeenstemming naar voren over de klinische betekenis van het ontstaan van een zg. pseudartrose. In een aantal studies bleek geen relatie tussen het al dan niet ontstaan van een benige vergroeiing en het resultaat, ook niet in die naar het resultaat van discectomie met inbrengen van PMMA.²³ (11, 23, 87, 114) In sommige studies lijkt wel sprake van een verschil, maar twee van deze zijn meer op orthopedische leest geschoeid met andere criteria ed.²⁴ (17, 110, 147) Hierbij stond het uitvoeren van de fusie centraal, en berustte de diagnostiek op

²³ Soms zelfs zonder dat dit expliciet werd onderzocht. (87)

²⁴ In een recent verschenen studie naar de anterieure discectomie met fusie met bot bij 122 patiënten met radicaire klachten en afwijkende myelografie, bleken vaker nekkklachten aanwezig tijdens de follow-up bij de 24 patiënten waarbij geen benige vergroeiing was ontstaan. (Bohlman et al, Robinson anterior cervical discectomy, Journ Bone Joint Surg 1993;75A:1298-307)

op cineradiografie en discografie. Ook in deze studies zijn er patiënten bij wie ondanks het ontbreken van een benige fusie het resultaat goed was. Verder zijn er enkele casuïstische mededelingen waarin een aanvankelijk slecht resultaat bij een pseudartrose na heroperatie verbeterde waarbij alsnog een benige vergroeiing ontstond. (85, 45)

Een factor voor het niet-aanwezig zijn van een relatie tussen het resultaat en het al dan niet optreden van een benige vergroeiing in andere studies kan zijn dat dit in omvang beperkte studies zijn met vaak weinig patiënten zonder benige vergroeiing. Indien de door ons geobserveerde relatie tussen het ontstaan van een benige fusie en het klinisch resultaat werkelijk aanwezig is, zou het beste resultaat verwacht mogen worden van de ingreep waarbij het meest frequent een benige vergroeiing ontstaat. Echter, bij twee varianten van de ingreep zonder groot verschil in percentage benige vergroeiing wordt de klinische relevantie van dit verschil gering.²⁵

Inzinken, halo-vorming

In de PMMA-groep werd uitgesproken inzinken bij 21% gezien; Roosen beschreef eenzelfde percentage. (114) Het optreden van een radiolucente zone van verminderde dichtheid rondom het PMMA (de z.g. halo), inzinken en persisterende bewegelijkheid traden vaak gecombineerd op. De halo-vorming en het inzinken waren niet gerelateerd aan het klinisch resultaat na twee jaar. Door het inzinken neemt de hoogte van de tussenwervelschijf alsnog af, dit gebeurt ook na het inbrengen van bottransplantaten door remodellering van het ingebrachte bot. (8, 131) Het ontbreken van een relatie met het resultaat ondersteunt het idee dat het op hoogte houden van de discus niet van wezenlijk belang is.

De halo berust op de ingroei van bindweefsel tussen het ingebrachte PMMA en het bot. Deze laag begint zich direct na het inbrengen van PMMA te vormen. (114, 145) Al eerder werd een relatie vermoed tussen de grootte van de halo en de mate van bewegelijkheid. (114) In ons onderzoek blijkt een relatie tussen het zichtbaar worden van de bindweefselzone en persisterende bewegelijkheid op het geopereerde niveau. Hiervoor zijn twee verklaringen te geven:

- primair breidt de fibreuze laag rond het PMMA zich uit, waardoor er bewegelijkheid blijft bestaan en benige vergroeiing niet optreedt
- er blijft bewegelijkheid bestaan waardoor de fibreuze laag zich secundair uitbreidt.

Bij met alleen discectomie behandelde patiënten bleef bewegelijkheid op het geopereerde niveau bestaan totdat een benige vergroeiing ontstond. Bewegelijkheid op zich staat dus het ontstaan van een benige vergroeiing niet in de weg. Het lijkt daarom aannemelijk dat de wijze waarop de benige vergroeiing tot stand moet komen na discectomie met inbrengen van PMMA van belang

²⁵ Uitgaande van de veronderstelling dat het optreden van een benige vergroeiing het succespercentage bepaalt, en

- als benige vergroeiing niet optreedt het succespercentage 66% is, als het wel optreedt de ingreep bij 85% een succes is
- na alleen discectomie bij 65% een benige vergroeiing optreedt, na discectomie gevolgd door interpositie van bot bij 90%

heeft alleen discectomie een succespercentage van 78,4% en discectomie gevolgd door fusie met bot 83,1%. Voor het aantonen van een dergelijk verschil (met een alfa van 0,05 en een bèta van 0,20) is een onderzoek met 700 patiënten nodig.

is. Bij implantatie van bot of keramiek hecht het implantaat zich aan het bot van de wervels, en wordt het implantaat gebruikt bij de botnieuwvorming doordat bot het implantaat ingroeit. Na inbrengen van PMMA moet bot om het PMMA heen groeien om een vergroeiing tot stand te brengen, hetgeen relatief langzaam (114) of niet gebeurt.

Bij het loslaten van met PMMA gefixeerde heupprothesen wordt een belangrijke rol verondersteld van lokale mechanische overbelasting met secundair uitbreiding van de fibreuze grenslaag en osteolyse rondom het implantaat. (145) Waarschijnlijk wordt dit proces in gang gezet door het vrijkomen van PMMA-partikels in de grenslaag door slijtage. Hierdoor wordt daarin een vreemd-lichaamreactie in gang gezet, waarbij door macrofagen in de grenslaag cytokinen als tumor necrose factor en interleukine-1- β worden geproduceerd. Deze cytokinen kunnen tot osteolyse leiden. (63, 70) Mogelijk speelt dit mechanisme eveneens een rol na anterieure dissectomie met inbrengen van PMMA, en resulteert persisterende bewegelijkheid in een uitbreiding van de fibreuze laag die dan zichtbaar wordt als een halo. De steeds optredende combinatie van inzinken, persisterende bewegelijkheid en een halo, en de soms uitgesproken botreactie die met het inzinken optrad doen vermoeden dat ook het inzinken deels veroorzaakt wordt door botresorptie.

Ook mechanische factoren lijken bij het inzinken van belang. Het PMMA neemt de gewichtsdragende functie van de discus over. Het bleek juist dan in te zinken als het alleen gedragen wordt door het centrum van het wervelcorpus en niet door de cortex van de voorrand. Bij die patiënten bij wie het PMMA wel door de cortex van de voorrand werd gesteund, was na de ingreep een uitgesproken hoogtetoename van de discus ontstaan hetgeen een toegenomen lokale belasting van het implantaat kan hebben veroorzaakt. Steeds was er persisterende bewegelijkheid aanwezig. Onderzoek naar de resultaten van implantatie van metaal in uitgeruimde disci liet eveneens inzinken van het implantaat in het onderliggende wervellichaam zien. (161) Het lijkt aannemelijk dat mechanische belasting en actieve remodelering van bot een rol spelen. Een andere factor die kan hebben bijgedragen aan het inzinken is het fraisen in de sluitplaten ter verankering van het PMMA aan het bot. Hierdoor kan lokaal een zwakke plek in de cortex van het wervellichaam zijn veroorzaakt.

Onze bevindingen ondersteunen de theorie dat de sporadisch optredende aseptische botnecrose na anterieure dissectomie met gebruik van PMMA (zie pag 18) (13, 29) inderdaad een uitgesproken vorm van halo-vorming met botresorptie is.

Standsvanandering

Als bezwaar van de dissectomie zonder fusie is de postoperatief optredende standsvanandering en kyphosering van de CWK genoemd. Inderdaad trad vaak een uitgesproken hoogteafname in de dissectomie-groep op, maar in de PMMA-groep werd even vaak een uitgesproken standsvanandering gezien door een toename van de discushoogte bij patiënten met preoperatief uitgesproken hoogteverlies van de discus. In geen van beide groepen stond de standsvanandering in relatie tot nekklachten of het totale resultaat. Het optreden van standsvanandering na het inbrengen van

implantaten is in studies naar discectomie met fusie zelden een punt van aandacht, maar Roosen beschreef eveneens (soms forse) hoogtetoename na interpositie van PMMA. (114)

Herhaaldelijk is gesuggereerd dat discectomie zonder fusie een afname van de foramina diameter veroorzaakt. (15, 86) Wij zagen dit bij slechts één patiënt. Door alleen discectomie treedt doorgaans een kyphose op, doordat meestal alleen de voorzijde van de discus in hoogte afneemt. Bij de ene patiënt bij wie direct na alleen discectomie de foramen diameter was afgenomen, bleek de discus zowel aan de voor- als aan de achterzijde in hoogte te zijn afgenomen.

Progressie van degeneratieve afwijkingen

Progressie van degeneratieve afwijkingen werd vrijwel niet gezien, hetgeen geweten moet worden aan de relatief korte follow-up van twee jaar. Het is niet uitgesloten dat bij een langer durende follow-up toch een verschil tussen beide groepen aan het licht komt. Alleen bij patiënten bij wie geen benige vergroeiing optrad, werd na twee jaar enige afname van de grootte van de foramina op het geopereerde niveau gezien door toenemende osteofytworming. Deze trad in beide groepen even vaak op, en had geen weerslag op het eindresultaat. Dit fenomeen is na implantatie van PMMA eerder beschreven. (114) Opvallend was dat het in de PMMA-groep met name optrad als er ook sprake was van inzinken.

Andere radiologische complicaties van het gebruik van PMMA

Een enkele maal werd enige anterieure extrusie van het PMMA gezien, maar deze trad spoedig na de ingreep op, was niet progressief en veroorzaakte geen klachten. Waarschijnlijk is deze extrusie te wijten aan onvoldoende verankering van het PMMA (114), mogelijk speelde bij een patiënt excessieve belasting (staan op het hoofd, enkele weken na de ingreep) een rol. Ook andere complicaties (sclerose van aanliggende wervellichamen, breuk in het PMMA, verkalking in het lig. ant.) hadden geen klinische repercussies.

De elders beschreven posterieure luxatie van het PMMA (4) is door ons niet gezien. De betekenis hiervan is onduidelijk, omdat niet beschreven wordt hoeveel patiënten in totaal met PMMA zijn geopereerd en hoe de ingreep plaatsvond. Wel is duidelijk, dat deze patiënten aanvankelijk een goed resultaat hadden, en dat pas later de stabiliteit in het geding kwam. Wellicht speelde hier ook persisterende bewegelijkheid en osteolyse rondom het PMMA een rol.

Beschouwingen over de studieduur

Om late recidieven en toename van degeneratieve veranderingen in de beoordeling te kunnen betrekken was de follow-upduur op twee jaar gesteld. Er trad echter vrijwel geen progressie van degeneratieve afwijkingen op. Gezien het feit dat geen relevante verschillen werden gevonden tussen de klinische resultaten na één jaar en die na twee jaar, had kunnen worden volstaan met een kortere follow-up. In een andere studie, weliswaar met een meer heterogene patiëntengroep, werden eveneens na het eerste jaar geen wezenlijke veranderingen meer geconstateerd. (34) Indien het oogmerk van een toekomstige studie naar de anterieure discectomie bij radiculare syndromen

het optreden van late recidieven en progressie van degeneratieve veranderingen is, is een veel langere follow-up wenselijk. Anders kan met een follow-up van een jaar worden volstaan.

IV. Conclusie

De uitgangspunten van het verrichten van discectomie gevolgd door interpositie van PMMA zijn dezelfde als die van discectomie gevolgd door fusie met bot: het PMMA wordt ingebracht om de normale anatomische verhoudingen, inclusief de foramina diameter, te behouden, terwijl na de ingreep een benige vergroeiing tussen de aanliggende wervellichamen moet ontstaan. (15, 29, 50, 114, 160) Beide verwachtingen kon het PMMA in ons onderzoek niet waarmaken. Direct na de operatie werd even vaak een uitgesproken standsverandering gezien in de met PMMA behandelde groep als in de met alleen discectomie behandelde groep. Bovendien nam bij een kwart van de patiënten in de PMMA-groep in een later stadium de discushoogte alsnog sterk af door uitgesproken inzinken, terwijl in deze groep slechts zelden een benige vergroeiing van de aangrenzende wervels ontstond. Feitelijk kan daardoor niet van een 'fusie met PMMA' worden gesproken. Vanuit radiologisch gezichtspunt zijn de resultaten van implantatie van bot beter dan die van implantatie van PMMA. Hoewel ook bij implantatie van bot hoogteafname van het transplantaat kan optreden, is het percentage waarbij benige vergroeiing ontstaat hoger. Gezien de tendens naar betere resultaten bij het ontstaan van een benige vergroeiing zou dat klinisch relevant kunnen zijn.

Echter, op grond van de klinische gegevens van ons huidige onderzoek, ons retrospectieve onderzoek naar de resultaten van discectomie met fusie met autoloog bot (8) en het vergelijkende onderzoek van anderen (87, 91, 116) is er geen indicatie voor het vervangen van de uitgeruimde discus door een implantaat. Indien men uit ambachtelijke overwegingen toch een implantaat wil inbrengen en complicaties van de bekkenkam wil vermijden, is PMMA geen goede keuze. Wanneer men andere implantaten als kalfsbot of keramische materialen wil gebruiken, is onderzoek naar het voordeel hiervan zoals wij dat voor PMMA hebben gedaan op zijn plaats.

HET NEUROFYSIOLOGISCH ONDERZOEK

I. Resultaten

Bij 57 patiënten²⁶ werd zowel voor als na de ingreep een EMG vervaardigd, bij 11 alleen voor de ingreep en bij nog eens 11 alleen na de ingreep. De H-reflex werd zowel voor als na de ingreep bij 54 patiënten geregistreerd, alleen voor bij 12 en alleen na bij 13. Bij twee patiënten was de discusprolaps op C7-Th1 gelokaliseerd; deze zijn buiten de beschouwingen over de H-reflex gelaten. Op twee na werden alle preoperatieve EMG's meer dan een maand na het ontstaan van de klachten vervaardigd; de twee die binnen een maand vervaardigd werden waren beide afwijkend.

Algemene bevindingen in het preoperatieve EMG

Bij zes patiënten werden preoperatief vertraagde perifere geleidingstijden van een of meer zenuwen vastgesteld; geen van deze bevindingen kon de aanwezige klachten verklaren. Bij twee patiënten was dit de enige EMG-afwijking. Deze EMG's zijn voor de analyse in het kader van dit onderzoek als normaal beschouwd. Bij drie patiënten werd ook pathologische spontane activiteit gevonden die niet op grond van de gevonden geleidingsvertraging te verklaren was. Bij een andere patiënt bleek een polyneuropathie aanwezig met vertraagde geleidingstijden, H-reflexen en F-responsen; zijn EMG's zijn verder buiten beschouwing gelaten.

Tabel XIII. *Overzicht van het preoperatieve naaldmyografisch onderzoek en de H-reflex van de 63 op C5-6 of C6-7 geopereerde patiënten.**

pathologische spontane activiteit	latentie H-reflex	normaal	totaal
	afwijkend		
aanwezig	8	13	21
afwezig	14	28	42
totaal	22	41	63

* Alleen die patiënten bij wie een H-reflex was geregistreerd.

Daarmee resteren 63 patiënten bij wie preoperatief een H-reflex was geregistreerd en die op C5-6 of C6-7 waren geopereerd. Bij 18 van hen was de H-reflex absoluut verlengd, bij 4 bleek een pathologisch links/rechtsverschil aanwezig. In deze groep was bij 21 patiënten pathologische

²⁶ Door uiteenlopende oorzaken is niet van iedereen een EMG vervaardigd. Meest voorkomende redenen hiervoor waren: recent EMG in ander ziekenhuis, preoperatief geen gelegenheid voor een EMG, weigering door de patiënt. Nooit werd bewust van het EMG afgezien. Het is uiteraard mogelijk dat het vervaardigen van EMG's na de ingreep is beïnvloed door persisterende klachten. Van de 13 patiënten zonder postoperatief EMG hadden er 8 (62%) een goed eindresultaat, in de gehele groep had 73% een goed eindresultaat.

spontane activiteit aanwezig (tabel XIII). Er bleek geen samenhang ($p > 0.90$) tussen het resultaat van het naaldmyografisch onderzoek en van het onderzoek van de H-reflex. In de groep van vier patiënten bij wie geen H-reflex was geregistreerd of die op C7-Th1 was geopereerd, werd bij één patiënt spontane activiteit geregistreerd. Dat betekent dat bij 36 van de 67 (54%) patiënten bij wie een preoperatief EMG vervaardigd was de H-reflex en/of het naaldmyografisch onderzoek afwijkend was.

Beloop EMG en het type operatie

Onderzocht is of er verschillen waren in het beloop van het naaldmyografisch onderzoek en de latentietijd van de H-reflex tussen de beide operatiemethoden. De analyse van veranderingen van de latentietijd van de H-reflex werd gecompliceerd doordat hier twee typen waarnemingen aanwezig waren: a) registraties van (eventueel pathologisch verlengde) H-reflexen; en b) patiënten met niet-opwekbare H-reflexen.

Eerst is geanalyseerd of de latentie van de H-reflex na vier maanden was toe- of afgenomen t.o.v. de preoperatieve latentie, waarbij een niet-meetbare H-reflex werd geacht een langere latentietijd dan een meetbare maar pathologische verlengde latentietijd. Dit werd herhaald met het in acht nemen van een marge van minstens 0.5 sec, waarbij de H-reflex pas als veranderd werd beschouwd als de postoperatieve H-reflex 0.5 sec sneller of langzamer was dan de preoperatieve H-reflex. Dit leverde in beide groepen een zelfde verdeling op (tabel A12, zie pag 96).

Verder vond onderzoek van het beloop van de latentietijd van de H-reflex t.o.v. de norm (normaal/gestoord) plaats, en van het naaldmyografisch onderzoek. Beide onderzoeken werden bemoeilijkt door het relatief geringe aantal afwijkende waarnemingen, terwijl bij de afwijkende waarnemingen die gedaan werden, vaak zowel de preoperatieve als de postoperatieve bevindingen gestoord waren. Er kon geen significant verschil in beloop tussen beide groepen worden vastgesteld.

Relatie EMG met kliniek en het beloop van de klachten

Gezien de voorgaande resultaten zijn voor de verdere analyse van de resultaten van het EMG-onderzoek en de relatie met klinische en radiologische gegevens de met PMMA en de met alleen discectomie behandelde groepen samengenomen.

Relatie EMG met klinische parameters en myelografie

Als de armpijn korter dan een jaar aanwezig was, werden vaker EMG-afwijkingen²⁷ gevonden ($p < 0.05$, tabel XIV). Indien preoperatief een parese of reflexverschil aanwezig was, bleek het EMG significant vaker gestoord; het verschil in EMG-afwijkingen bij aanwezigheid van hypesthesie bleek op de grens van significantie ($p = 0.08$) (tabel A13, zie pag 96). De correlatie

²⁷ Een EMG werd als gestoord beschouwd wanneer een gestoorde H-reflex en/of pathologische spontane activiteit aanwezig was (zie de onderzoeksopzet, pag 44, 48).

Tabel XIV. *Relatie tussen de duur van de armpijn en het voorkomen van EMG-afwijkingen.*

EMG	Duur van de klachten in maanden			totaal
	≤6	7-12	≥12	
normaal	15	5	11	31
afwijkend	25	7	4	36
totaal	40	12	15	67

tussen EMG-afwijkingen en een parese beruiste voornamelijk op de correlatie tussen pathologische spontane activiteit en een parese; er bleek geen relatie tussen de aanwezigheid van een parese en een gestoorde H-reflex (tabel A15, zie pag 97). Bij aanwezigheid van hypesthesie was zowel de H-reflex als het naaldmyografisch onderzoek wat vaker gestoord; indien alleen de patiënten zonder parese worden beschouwd bleek alleen de H-reflex vaker gestoord bij patiënten met hypesthesie. Dit laatste betreft een kleine patiëntengroep (tabel A15, zie pag 97). Als de H-reflex gestoord was, bleek er vrijwel steeds sprake van reflexverschillen bij het lichamenlijk onderzoek, maar reflexafwijkingen waren aanzienlijk vaker aanwezig dan H-reflex-afwijkingen ($p=0.03$; tabel A14, zie pag 96).

Bij uitgesproken myelografie-afwijkingen²⁸ werd vaker een gestoorde H-reflex en/of een afwijkend EMG gevonden dan bij minder uitgesproken afwijkingen ($p=0.02$; tabel A16, zie pag 98). Er bleek geen relatie te bestaan tussen de ernst van de myelografie-afwijkingen en de aanwezigheid van een parese (tabel A17, zie pag 98).

Analyse van de H-reflex

Bij 12 patiënten werd pathologische spontane activiteit in de m flexor carpi radialis (MFRC) gevonden, bij zeven van hen was de H-reflex gestoord (tabel XV). Bij vijf patiënten was voor of na de ingreep beiderzijds geen H-reflex opwekbaar, bij twee van deze patiënten waren twee EMG's aanwezig. Dit tweede EMG liet bij één patiënt opnieuw beiderzijds geen H-reflex zien, bij de andere was de H-reflex nu alleen aan de symptomatische kant niet opwekbaar.²⁹ Alle patiënten met een dubbelzijdig niet-opwekbare H-reflex hadden bij myelografisch onderzoek dubbelzijdige afwijkingen op de niveaus C5-6 en/of C6-7, bij drie van hen waren de myelografie-afwijkingen 'uitgesproken'. Het omgekeerde was niet het geval: bij dubbelzijdige, uitgesproken myelografie-afwijkingen was de H-reflex meestal alleen homolateraal gestoord of normaal (tabel A18, zie pag 99).

²⁸ D.w.z. minstens een impressie in de contrastkolom tot aan het myelum, zie de onderzoeksopzet (pag 49).

²⁹ Ook de patiënt met de polyneuropathie had voor de ingreep beiderzijds niet-opwekbare H-reflexen; na de ingreep waren ze allebei sterk vertraagd. De myelografie liet minder uitgesproken afwijkingen aan één kant zien.

Tabel XV. *Overzicht van het naaldmyografische onderzoek van de m flexor carpi radialis en de H-reflex.*

naaldmyografie MFCR	H-reflex afwijkend	normaal	totaal	% H-reflex afwijkend (95% BI)
afwijkend	7	5	12	58% (28-85%)
normaal	15	35	50	30% (18-45%)
totaal	22	40	62*	

*Bij één patiënt is de uitslag van het naaldmyografisch onderzoek van de MFCR niet opgeschreven.

Correlatie EMG-afwijkingen en eindresultaat

In de groep met preoperatief een afwijkend EMG was het klinisch resultaat na twee jaar³⁰ niet verschillend van de groep met een normaal EMG ($p=0.17$). De groep met preoperatief een gestoorde H-reflex had wel een beter klinisch resultaat dan de groep met een normale H-reflex ($p=0.03$; tabel XVI).

Tabel XVI. A. *Prognostische betekenis afwijkend preoperatief EMG.*

voor operatie EMG	eindresultaat		% goed, 95% BI
	slecht	goed	
afwijkend	6	28	82% (65-93%)
normaal	10	21	68% (49-83%)
totaal	16	49	

Tabel XVI. B. *Prognostische betekenis afwijkende preoperatieve H-reflex.*

voor operatie H-reflex	eindresultaat		% goed, 95% BI
	slecht	goed	
gestoord	2	19	90% (70-99%)
normaal	14	26	65% (48-79%)
totaal	16	45	

³⁰ Beide patiënten die gedurende de follow-up overleden hadden preoperatief een gestoord EMG.

Verandering EMG-afwijkingen na de operatie

De relatie tussen het beloop van het EMG (normaliseert, raakt gestoord, onveranderd normaal of onveranderd gestoord) werd vergeleken met het klinische resultaat na 2 jaar (tabel XVII). Er bleek geen samenhang tussen het klinisch resultaat en de EMG-bevindingen. Ook was er geen relatie tussen het EMG en het resultaat na vier maanden of met armpijn. Het is opvallend dat het resultaat beter is in de groep die zowel voor als na de ingreep een gestoord EMG had. De aanwezigheid van afwijkingen in het postoperatieve EMG had geen relatie met het resultaat (tabel A19, zie pag 99).

Verder werd onderzocht of de H-reflex door de operatie was veranderd. Hiervoor werden de patiënten onderverdeeld in twee groepen:

- De patiënten bij wie de H-reflex voor en/of na de operatie niet te bepalen was (en die dus als pathologisch is beschouwd). Dit betrof in totaal 15 patiënten. Bij zes patiënten keerde een preoperatief niet-opwekbare H-reflex terug, bij vijf patiënten bleek een preoperatief wel-meetbare H-reflex verdwenen. Vier hadden zowel voor als na de ingreep geen meetbare H-reflex. Concluderend bleek in deze groep door de operatie geen significante verandering van de H-reflex op te treden.
- De 37 patiënten bij wie de H-reflex wel bepaald kon worden (al dan niet pathologisch). De nulhypothese dat er geen verschil in latentietijd was tussen de pre- en de postoperatieve waarneming werd niet verworpen (toets van Wilcoxon, $p=0.67$).

Tabel XVII. *Relatie tussen het beloop van het EMG en het klinisch resultaat na twee jaar.*

EMG voor operatie	EMG na operatie	klinisch resultaat na twee jaar		totaal*
		slecht	goed	
gestoord	gestoord	1	15	16
gestoord	normaal	3	8	11
normaal	gestoord	3	8	11
normaal	normaal	6	10	16

* Beide patiënten die gedurende de follow-up overleden, ondergingen zowel voor als na de ingreep een EMG.

III. Bespreking

Ons onderzoek ging uit van een beperkt naaldonderzoek, bij de meeste patiënten werden vijf spieren onderzocht. Desondanks werden bij het preoperatieve EMG bij 36 van de 67 patiënten (54%) afwijkingen bij het naaldmyografisch onderzoek en/of een gestoorde H-reflex aangetoond. Anderen vonden afwijkende EMG-bevindingen bij 60 tot 70% van de patiënten met radiculare syndromen en afwijkende neuroradiologische bevindingen. (81, 103) De opbrengst van de registratie van de H-reflex was even hoog als die van het naaldonderzoek in deze vorm, terwijl

bij een kwart van de patiënten een gestoorde H-reflex de enige afwijking was. Het ontbreken van een duidelijk verband tussen de uitkomst van beide is opvallend, in de door ons gekozen opzet dragen beide onafhankelijk van elkaar bij aan het eindresultaat van het EMG.

Relatie EMG en gevolgde operatiemethode

Het beloop van het naaldmyografisch onderzoek en het onderzoek van de H-reflex liet geen verschil zien tussen de mét en de zónder PMMA geopereerde groep. Hierbij moet worden aangetekend dat veel patiënten zowel voor de ingreep als na de ingreep een normaal naaldmyogram of een normale H-reflex hadden, terwijl juist de patiënten met een afwijkend EMG zich voor deze vraagstelling lenen. Uit de gegevens van dit onderzoek kan op neurofysiologische gronden geen voorkeur voor een van beide ingrepen worden uitgesproken.

Relatie EMG met klinische en radiologische gegevens

Door de registratie van de klinische verschijnselen en myelografische bevindingen enerzijds en de EMG-bevindingen anderzijds kunnen deze met elkaar gecorreleerd worden. Hiervoor zijn geen hypothesen vooraf opgesteld.

Indien de armpijn langer dan een jaar aanwezig was, was de opbrengst van het EMG-onderzoek gering. Slechts 4 van de 15 patiënten met langer dan een jaar klachten hadden EMG-afwijkingen. Dit kan wijzen op het herstel van neuronen, bv door reïnnervatie. (152) Anderzijds kan het ook het gevolg zijn van selectie: patiënten met uitvalsverschijnselen zullen eerder voor chirurgie worden verwezen, en juist in deze groep werden EMG-afwijkingen gevonden. Zowel bij aanwezigheid van een parese als bij aanwezigheid van reflexverschil werden er meer EMG-afwijkingen vastgesteld. De verhoogde frequentie van EMG-afwijkingen bij sensibele stoornissen was op de grens van significantie ($p=0.08$). De toegenomen frequentie van EMG-afwijkingen bij aanwezigheid van een parese beruiste op het vaker afwijkend zijn van het naaldmyografisch onderzoek in deze groep: de H-reflex was niet vaker afwijkend bij aanwezigheid van een parese. Hypesthesie resulteerde in wat meer afwijkingen zowel bij naaldmyografie als bij het H-reflex-onderzoek, maar als alleen de groep zonder parese wordt beschouwd blijft de relatie met de H-reflex aanwezig terwijl die met het naaldmyografisch onderzoek verdwijnt. Dit gaat om een kleine patiëntengroep, maar de bevindingen suggereren een sterkere relatie tussen de sensibiliteit en het onderzoek van de H-reflex dan tussen de sensibiliteit en de naaldmyografie.

De relatie tussen de bevindingen bij het lichamenlijk onderzoek en naaldmyografie verschilt dus met die tussen het lichamenlijk onderzoek en het onderzoek van de H-reflex. Het ligt voor de hand om de verklaring hiervoor te zoeken in verschillen in type vezel en type letsel (axonaal vs demyeliniserend) die door resp. naaldmyografie en onderzoek van de H-reflex worden onderzocht. Het naaldmyografisch onderzoek laat alleen afwijkingen van de motorische axonen zien, de relatie tussen motorische uitvalsverschijnselen en het naaldmyografisch onderzoek ligt daarom voor de hand. Het onderzoek van de H-reflex meet ook de functie van type-Ia

gemyeliniseerde afferenten. Mogelijk wijst de samenhang tussen de gestoorde H-reflex en de sensibele stoornissen op een meer uitgesproken functionele schade van de achterwortel bij sommige patiënten. Herhaling van deze opzet bij een grotere groep patiënten zal deze hypothese moeten onderbouwen.

Relatie EMG en myelografie

De door ons gevonden relatie tussen de grootte van de afwijkingen bij myelografie en het voorkomen van EMG-afwijkingen suggereert dat uitgesproken myelografische afwijkingen vaker ernstig neuronaal letsel veroorzaken. In onderzoek naar de klinische betekenis van wortelvullings-defecten bij myelografie bleken grote afwijkingen vaker van klinische betekenis dan kleine. (39) Ernstige afwijkingen bij myelografie werden bij asymptomatische, voor andere dan discuspathologie onderzochte patiënten vrijwel niet gezien. (62) Het ontbreken van een relatie tussen de aanwezigheid van motorische uitvalsverschijnselen en de grootte van de afwijkingen bij myelografie lijkt hiermee in tegenspraak. Mogelijk wordt dit veroorzaakt doordat een sterk naar lateraal gelegen discusprotrusie niet veel afwijkingen bij myelografie laat zien, maar wel aanleiding kan geven tot uitvalsverschijnselen. Het is uiteraard mogelijk dat een deel van de patiënten asymptomatische myelografie-afwijkingen had, wat dan het normale EMG verklaart bij kleine afwijkingen. Anderzijds voldeden al onze patiënten aan de 'gouden standaard': klinische symptomatologie met daarbij passende myelografische afwijkingen.

De relatie tussen EMG-afwijkingen en de grootte van de myelografische afwijkingen en de relatie tussen EMG-afwijkingen en de aanwezigheid van klinische verschijnselen ondersteunen de veronderstelling dat het EMG de functionele betekenis van myelografische afwijkingen kan aangeven. (32, 74, 103, 119) Het ontbreken van een relatie tussen de grootte van de afwijkingen bij myelografie en motorische uitvalsverschijnselen terwijl die bij het EMG wel aanwezig was, betekent dat het EMG een betere maat is voor de ernst van de wortelcompressie dan de grootte van de afwijkingen bij myelografie.

Ook bij aanwezigheid van uitgesproken myelografische afwijkingen of uitvalsverschijnselen bleek het EMG in deze vorm bij 25 tot 30% van de patiënten zonder afwijkingen te zijn. Uitgebreider naaldonderzoek had misschien meer afwijkingen opgeleverd, maar anderen vonden eveneens regelmatig een normaal EMG bij patiënten met motorische uitvalsverschijnselen. In een studie bleek zelfs in het geheel geen relatie tussen het optreden van motorische uitvalsverschijnselen en EMG-afwijkingen. (10, 103) Waarschijnlijk berust een deel van de uitvalsverschijnselen op geleidingsblokkade door demyeliniserende laesies.

De keerzijde van hogere gevoeligheid bij grote myelografie-afwijkingen is dat in de groep met minder uitgesproken myelografische afwijkingen de sensitiviteit van het EMG minder hoog is. Al onze patiënten werden op basis van klinische symptomatologie geopereerd en hadden een afwijkende myelografie. Daarmee voldeden ze aan de in de inleiding geformuleerde 'gouden standaard' (zie pag 34). Hoewel niet onmogelijk, lijkt het toch niet aannemelijk dat in deze groep veel patiënten met asymptomatische myelografische afwijkingen aanwezig waren. De

consequentie hiervan is dat het EMG in deze vorm bij afwezigheid van uitgesproken myelografische afwijkingen of motorische uitvalsverschijnselen weinig sensitief is. Om praktische betekenis te hebben moet het EMG juist in deze groep sensitief zijn. De door ons gekozen opzet voldoet daar niet aan.

H-reflex

Indien beiderzijds geen H-reflex kan worden opgewekt, kan dit op een onjuiste techniek berusten. In onze patiëntengroep bleek een dubbelzijdig niet-opwekbare H-reflex uitsluitend voor te komen bij dubbelzijdige en vaak ernstige myelografische afwijkingen, zodat deze bevinding hier geen bepalingsfout lijkt te zijn.

Bij de S1-radiculopathie is verondersteld dat afwijkingen van de H-reflex van de m soleus en de achillespeesreflex gelijk op zouden gaan. (33, 152) In ons materiaal blijken afwijkingen van de H-reflex van de MFCR vrijwel steeds samen te gaan met reflexverschillen bij het lichamenlijk onderzoek, maar het omgekeerde was niet het geval. Dit zou kunnen berusten op 'vals-positieve' afwijkingen bij het lichamenlijk onderzoek. Spierrekkingsreflexen vertonen een fysiologische variabiliteit in hun levendigheid, terwijl geringe asymmetrieën niet ongewoon zijn. Bovendien blijkt ook bij uitgesproken asymmetrieën interobserver variabiliteit niet zeldzaam. (135) Bij het lichamenlijk onderzoek wordt voornamelijk de amplitude van de reflexen onderzocht. Bij elektrofysiologische bepaling van de spierrekkingsreflexen kan ook de latentie worden bepaald. Dergelijk onderzoek bij radiologisch aangetoonde cervicale wortelcompressie liet bij 73% afwijkingen zien. (122) Misschien is dit onderzoek werkelijk gevoeliger; het lijkt daarom zinvol de waarde van de H-reflex en van neurofysiologische meting van spierrekkingsreflexen te vergelijken.

Er zijn uit ons onderzoek twee aanwijzingen naar voren gekomen dat de bepaling van de H-reflex op de door ons gehanteerde manier niet zo gevoelig is.

a) Compressie van een zenuw veroorzaakt demyelinisatie, soms met geleidingsblok. Axonaal verval door compressie zonder dat daarbij verschijnselen van demyelinisatie optreden is onwaarschijnlijk. (143, 152) Op grond daarvan is denervatie in de MFCR met name te verwachten als de H-reflex van de MFCR ook gestoord is. In onze groep bleek bij 5 van de 12 patiënten met denervatie in de MFCR de H-reflex normaal.

b) Herhaaldelijk hadden patiënten bij wie preoperatief een normale H-reflex aanwezig was een afwijkende H-reflex na de ingreep, ondanks een goed klinisch resultaat na vier maanden. Bovendien blijkt soms dat bij onderzoek van patiënten met een brachialgie aan de homolaterale zijde slechts met veel moeite een - uiteindelijk normale - H-reflex kan worden bepaald, terwijl dit aan de contralaterale kant geen enkel probleem vormt. Het is voorstelbaar dat dan na veel zoeken uiteindelijk spiervezels worden gevonden, waarvan de H-reflex over een andere, niet-gecomprimeerde wortel of via minder beschadigde vezels verloopt. (117) Wellicht had amplitude-registratie van de H-reflex met oppervlakte-elektroden hierbij wel een significant links-rechts verschil laten zien.

Relatie preoperatieve EMG en het operatieresultaat

De waargenomen relatie tussen een gestoorde H-reflex en een beter klinisch resultaat is opvallend. Een andere studie naar operatieresultaten bij cervicale radiculaire syndromen vond een beter resultaat bij een afwijkend EMG. (103) Indien men EMG-afwijkingen interpreteert als een aanwijzing voor ernstigere wortelcompressie, zou eerder een slechte prognostische betekenis van EMG-afwijkingen voor de hand liggen. Klaarblijkelijk sorteert decompressie van een meer gecompliceerde wortel klinisch meer effect. Mogelijk moeten de gestoorde H-reflex en het gestoorde EMG worden opgevat als uiting van een duidelijker radiculair beeld en niet als uiting van irreversibele wortelschade. Bij een soortgelijke studie naar lumboradiculaire syndromen bleek een dergelijke relatie tussen het resultaat en EMG-bevindingen echter niet aanwezig. (37)

Het gevonden verband tussen operatieresultaat en de H-reflex is niet zó sterk dat het gebruikt kan worden bij de beslissing om te opereren. Een afwijkende H-reflex voor de ingreep had in onze studie voornamelijk een positieve voorspellende waarde voor het eindresultaat, maar bij een normale preoperatieve H-reflex had nog altijd tweederde van de patiënten een goed eindresultaat. Ook het ontbreken van een niet-geopereerde controlegroep laat het trekken van een dergelijke conclusie niet toe. Wel lijkt het de moeite waard om de betekenis van het EMG bij patiënten met een (cervicaal) radiculair syndroom verder te onderzoeken, en prospectief na te gaan of blijkt dat prognostische betekenis aan het EMG mag worden gehecht.

Relatie beloop EMG en het resultaat

Het percentage patiënten met een gestoord EMG ná de ingreep bleek even groot als het percentage vóór de ingreep. Er bleek bovendien geen correlatie te bestaan tussen het beloop van het naaldmyografisch onderzoek of het beloop van de H-reflex enerzijds en het klinisch resultaat anderzijds. Frequent was het preoperatieve EMG normaal terwijl het postoperatieve EMG ondanks een goed klinisch resultaat abnormaal was. Het beste resultaat werd gezien in de groep waarbij zowel het pre- als het postoperatieve EMG afwijkend was. Het ontbreken van een correlatie tussen het resultaat en het EMG betekent dat betwijfeld moet worden of het EMG als parameter voor het operatieresultaat bij radiculaire syndromen bruikbaar is. Ook bij patiënten die geopereerd werden voor een lumboradiculair syndroom bleek ondanks een goed resultaat bij 6 van de 25 patiënten vijf jaar na de operatie pathologische spontane activiteit in de extremiteiten aanwezig. (37) Deze bevindingen betekenen dat het uitvoeren (of herhalen) van een EMG bij het persisteren van klachten na een operatie voor een radiculopathie weinig betekenis heeft. In de eerste maanden na een operatie is de betekenis van eventuele afwijkingen moeilijk te duiden, terwijl het onzeker is na welke termijn wel betekenis aan afwijkingen kan worden gehecht. Mogelijk kan een meer gekwantificeerde benadering van pathologische spontane activiteit (77) dit enigszins opvangen, maar gezien onze resultaten zal dit alleen bij grote verschillen tussen pre- en postoperatieve bevindingen zeggingskracht hebben.

III. Conclusie

Het onderzoek van de latentie van de H-reflex van de MFCR is een duidelijke aanvulling op het beperkte naaldmyografische onderzoek zoals wij dat uitgevoerd hebben. Het persisteren van EMG-afwijkingen bij patiënten met een goed resultaat en het ontbreken van afwijkingen bij patiënten met een slecht resultaat betekent dat het EMG niet bruikbaar is om het resultaat van de behandeling van cervicale radiculaire syndromen te evalueren. Het EMG is daardoor ook minder geschikt om patiënten met persisterende of recidiverende klachten te evalueren. De correlatie tussen afwijkingen bij het lichamelijk onderzoek en myelografie enerzijds, en EMG-bevindingen anderzijds betekent dat het EMG inderdaad als maat voor functionele wortelschade kan worden gebruikt. De keerzijde van deze medaille is dat juist in de groep patiënten waarbij het EMG de meeste waarde kan hebben, te weten de groep met alleen pijn en weinig uitgesproken afwijkingen bij myelografisch onderzoek, het EMG het minst sensitief is met bij slechts 30% afwijkingen. Een ondersteuning voor de waarde van het onderzoek van de H-reflex is dat de uitkomst van dit onderzoek i.t.t. het naaldmyografisch onderzoek niet gecorreleerd was aan motorische uitvalsverschijnselen. De significante relatie tussen een gestoorde H-reflex en het resultaat na twee jaar suggereert een betere prognose voor patiënten met een duidelijk radiculair syndroom.

ONDERZOEK PROGNOSTISCHE FACTOREN

Resultaten

Van een aantal preoperatieve variabelen werd d.m.v. logistische regressie-analyse onderzocht of ze van prognostische waarde waren voor het eindresultaat (goed/slecht). Met als uitkomstvariabele het resultaat na twee jaar werden de volgende verklarende variabelen onderzocht: leeftijd (als continue variabele); geslacht; duur van de armpijn en duur van de nekklachten (beide als categorische variabele, resp. korter en langer dan een jaar last); vijf items van het preoperatieve lichamelijke onderzoek, namelijk aanwezigheid van een parese, reflexverschil, hypesthesie, bewegingsbeperking van de nek, aanwezigheid van radicaire prikkeling (alle als categorische variabele, wel of niet aanwezig); aanwezigheid van degeneratieve afwijkingen van de CWK (in drie ordinale categorieën, afhankelijk van de ernst); de beslissing van de chirurg om te fraisen (categorisch, wel of niet); de ernst van de myelografische afwijkingen (in drie ordinale categorieën, afhankelijk van de ernst); pathologische spontane activiteit in het EMG (categorisch, wel of niet) en de latentietijd van de H-reflex (in twee categorieën, gestoord of normaal); en het al dan niet inbrengen van PMMA.

Na een stapsgewijze analyse bleven er drie variabelen over die van invloed waren op het klinisch resultaat na twee jaar: de aanwezigheid van bewegingsbeperking van de nek, de aanwezigheid van radicaire prikkeling³¹, en een gestoorde H-reflex (tabel XVIII). Bij univariate analyse bleek alleen de H-reflex van significante betekenis (tabel XVIB, pag 74 en tabel A20, pag 99).

Tabel XVIII. *Prognostische factoren bij logistische regressie met als uitkomstvariabele het eindresultaat na twee jaar.*

bevinding	odd's ratio (95% BI)	
bewegingsbeperking van de nek	5.9	(0.90 - 39)
radicaire prikkeling aanwezig	0.11	(0.016- 0.76)
gestoorde H-reflex aanwezig	0.07	(0.008- 0.56)

Bespreking

Twee items uit het lichamelijk onderzoek waren gerelateerd aan een goed klinisch resultaat na twee jaar, te weten het ontbreken van bewegingsbeperking van de nek en de aanwezigheid van een positieve wortelprikkelingstest van de arm en/of uitstralende pijn in de arm bij de foraminacompressietest. Ook een gestoorde preoperatieve H-reflex bleek te correleren met een goed resultaat na twee jaar.

In andere studies bleken de leeftijd (34), geslacht (34, 116) en aanwezigheid van osteofyten en spondylosis (11, 45, 79) van invloed, maar de betekenis van al deze factoren is omstrepen. (34, 45,

³¹ D.w.z. een positieve wortelrekkingsproef en/of foraminacompressietest, zie pag 47.

87, 114, 123) Geen van deze factoren was in onze studie van significante betekenis. De duur van de klachten komt in een aantal studies naar voren (34, 45, 79, 114), maar ook deze factor bleek in onze studie niet van betekenis. Hierbij moet worden aangetekend dat de door ons onderzochte groep een beperkte omvang heeft, mogelijk zouden bij een grotere omvang bepaalde verbanden wel significant worden.³²

De prognostisch relevante factoren bij het lichamelijk onderzoek wijzen op betere resultaten als radiculare klachten op de voorgrond staan. Het lijkt aannemelijk dat de correlatie tussen H-reflex en het resultaat eveneens in dit licht moet worden gezien. Dat de H-reflex als maat voor de ernst van de radiculare stoornis kan worden opgevat blijkt uit de relatie tussen een afwijkende H-reflex met de grootte van de afwijkingen bij myelografie en het voorkomen van reflexverschillen bij het lichamelijk onderzoek. Ook de tendens naar een beter resultaat bij aanwezigheid van een parese past hierbij (tabel A21, pag 100). In andere studies bleken de resultaten t.a.v. armpijn beter dan die t.a.v. nekpijn. (11, 34, 45, 66, 153) In dit onderzoek was in de groep met preoperatief zowel armpijn als nekpijn vaker sprake van afname van de armpijn, terwijl in tegenstelling tot armpijn, nekpijn als geïsoleerde restklacht niet zeldzaam was (tabel VIII, pag 56).

Door het ontbreken van een niet-geopereerde controlegroep kan niet geconcludeerd worden dat deze factoren van invloed zijn op het resultaat na operatie, noch kunnen deze factoren voor het stellen van de operatie-indicatie gebruikt worden. Ook hoeft de tendens naar slechtere resultaten bij een langere klachtenduur geenszins te betekenen dat 'te lang wachten' resulteert in slechte resultaten. Mogelijk bestaat de groep met langdurig bestaande klachten uit patiënten die door geen enkele therapie zullen verbeteren, of waren dit patiënten met een minder duidelijke symptomatologie waardoor de diagnose pas laat gesteld werd. De tegenhanger van deze groep is die met kort klachten en een duidelijk klinisch beeld waarbij snel diagnostiek wordt ingezet en snel tot operatie wordt besloten.

Conclusie

Patiënten met een duidelijk radiculair syndroom hebben de meeste kans op herstel na operatie. De betekenis van de operatie voor dit herstel is met deze studie niet te achterhalen. Er is mij geen onderzoek naar de operatiecriteria bij cervicale radiculare syndromen door discuspathologie bekend. Dit betekent dat de plaats van operatieve behandeling van deze aandoening onvoldoende afgebakend is. Het verdient aanbeveling om deze in een prospectieve studie te onderzoeken.

³² Illustratief is het verband tussen het resultaat en de duur van de pijnklachten. Zowel de eerder door ons verrichte retrospectieve studie naar de anterieure discectomie gevolgd door het inbrengen van een autoloog bottransplantaat (8) als de huidige prospectieve studie liet een tendens zien naar een slechter resultaat als de armpijn meer dan één jaar aanwezig was (tabel).

duur klachten	studie: prospectief		retrospectief		totaal	
	n	goed resultaat	n	goed resultaat	n	goed resultaat
≤ 12 mnd	62	48	32	27	94	75
> 12 mnd	17	10	14	7	31	17

SAMENVATTING

Patiënten met een cervicaal radiculair syndroom door discuspathologie die voor operatie in aanmerking komen worden vaak behandeld met een cervicale anterieure discectomie. Hierbij wordt de tussenwervelschijf vanaf de voorzijde van de hals benaderd en verwijderd. Deze ingreep kan op verschillende manieren worden uitgevoerd. Deze studie beschrijft een prospectief gerandomiseerd vergelijkend onderzoek naar de resultaten van anterieure discectomie, al dan niet gevolgd door interpositie van polymethylmethacrylaat (PMMA) in de uitgeruimde tussenwervelschijf. De studie dient om de volgende vragen te beantwoorden:

- 1) Verbetert het klinisch resultaat van de anterieure discectomie als hierna PMMA wordt ingebracht in de uitgeruimde tussenwervelschijf? Maakt het inbrengen van PMMA verschil voor wat betreft het persisteren of ontstaan van nekklachten na de ingreep?
- 2) Is er bij radiologisch naonderzoek een verschil tussen beide groepen in het optreden of de progressie van degeneratieve afwijkingen in de aangrenzende segmenten? Is PMMA een adequate vervanging van bottransplantaten?

In het literatuuroverzicht wordt de ontwikkeling van de anterieure discectomie geschetst na de eerste beschrijvingen van anterieure benaderingen van de CWK in de jaren vijftig. Er zijn enkele varianten van de ingreep beschreven, die voornamelijk de uitgebreidheid van de ingreep betreffen zoals het al dan niet verwijderen van de kraakbeeneindplaten en van osteofyten. Het belangrijkste verschil in uitvoering betreft de vraag of na de discectomie al dan niet een of ander materiaal in de tussenwervelschijf moet worden ingebracht. Hieraan gekoppeld is de vraag welk materiaal hiervoor gebruikt zou moeten worden. De verschillende materialen en de daaraan verbonden voor- en nadelen worden beschreven. Het belangrijkste nadeel van het inbrengen van autoloog bot is de pijn die de botspaanuitname (meestal bij de bekkenkam) veroorzaakt. Bij gebruik van kunststof implantaten en homo- en heterologe bottransplantaten vervalt de botspaanuitname, waardoor de ingreep ook eenvoudiger wordt. In Duitsland is veel ervaring opgedaan met het inbrengen van PMMA in de uitgeruimde tussenwervelschijf. Basaal onderzoek naar deze methode heeft laten zien dat het inbrengen van PMMA in de uitgeruimde tussenwervelschijf een veilige en effectieve methode is.

Anderen hebben het inbrengen van een implantaat geheel verlaten, omdat zij het decomprimeren van de zenuwwortel als de kern van de ingreep beschouwen. Bovendien is dit de meest simpele variant van de ingreep. Het meest gebruikte argument tegen het niet inbrengen van een implantaat in de uitgeruimde tussenwervelruimte is de standsverandering van de cervicale wervelkolom die daardoor optreedt. Alhoewel vergelijkende studies geen essentiële verschillen in resultaat laten zien tussen alleen discectomie en discectomie met een implantaat, zijn er aanwijzingen dat na het inbrengen van een implantaat postoperatief minder nekklachten optreden. Tot slot wordt in de literatuurbespreking een overzicht van enkele klinische studies gegeven, om

als uitgangspunt voor de eigen resultaten te kunnen dienen. De zeggingskracht van een dergelijk overzicht is beperkt door de grote verschillen tussen de verschillende studies in operatiecriteria, beoordelingscriteria en de wijze van follow-up, en in resultaten.

In ons onderzoek is het operatieresultaat ook geëvalueerd d.m.v. elektromyografie. Daarom is uitgebreider ingegaan op de mogelijkheden en de beperkingen van EMG-onderzoek bij cervicale radiculaire syndromen. Hierbij staat het onderzoek van de H-reflex van de m flexor carpi radialis centraal, omdat dit onderzoek de geleidingssnelheid van het proximale deel van de zenuw - en dus van de wortel - onderzoekt. Proximaal gelegen geleidingsstoornissen zoals die t.g.v. een discusprolaps kunnen met het onderzoek van de H-reflex worden gemeten.

Bij aanvang van het onderzoek werd retrospectief de in ons ziekenhuis tot dusverre toegepaste variant van de ingreep onderzocht, nl. anterieure discectomie gevolgd door interpositie in de uitgeruimde tussenwervelschijf van uit de bekkenkam van de patiënt verkregen bot. In dit onderzoek bedroeg de duur van de follow-up minstens een jaar, en vond de beoordeling plaats door een onafhankelijke beoordelaar. Het succespercentage bedroeg 73% (95% BI³³: 59-86%). Bij 93% van de patiënten werd een benige vergroeiing van de aangrenzende wervels verkregen. Opvallend was het hoge percentage lokale klachten door de uitname van de botspaan.

Vervolgens wordt de onderzoeksopzet van de prospectieve, vergelijkende studie besproken. Als primaire eindpunt van de studie is het resultaat na twee jaar genomen. Als 'succes' is dat resultaat beschouwd, waarbij zowel de patiënt als een onafhankelijke beoordelaar het resultaat als 'goed' of 'uitstekend' beschouwde. Verder worden de operatie-indicaties, de wijze van randomiseren en de klinische, radiologische en neurofysiologische parameters die tijdens het onderzoek verzameld werden besproken. Voor wat het EMG betreft is het zwaartepunt gelegd bij het onderzoek van de H-reflex, en is een beperkt naaldmyografisch onderzoek verricht.

In vier jaar werden 81 patiënten in het onderzoek opgenomen; twee patiënten overleden tijdens de follow-up. De uiteindelijke resultaten in beide groepen bleken gelijkwaardig. Het succespercentage in de discectomie-groep bedroeg 77% (95% BI: 61-89%), in de PMMA-groep 70% (95% BI: 53-83%). Ook de snelheid van verbeteren of afname van de armpijn verschilde niet tussen beide groepen. Wel was er een verschil in het beloop van de nekklachten. Bij patiënten met preoperatief nekklachten bleken deze bij gebruik van PMMA na zes weken vaker te zijn afgenomen, maar dit verschil was na vier maanden al niet meer significant en na twee jaar geheel verdwenen. Ook bleek in de dagen na de ingreep in de alleen met discectomie behandelde groep iets vaker sprake van toegenomen nekklachten in vergelijking met de preoperatieve situatie, maar dit verschil was statistisch niet significant. Beide bevindingen passen bij de

³³ 95% betrouwbaarheidsinterval.

veronderstelling dat alleen dissectomie leidt tot meer nekklachten in de postoperatieve fase, maar laten tegelijkertijd de geringe klinische betekenis zien van dit verschil.

De radiologische follow-up liet duidelijke verschillen tussen beide methoden zien. Het percentage waarbij een benige vergroeiing ontstond tussen de aan weerszijden van de verwijderde discus gelegen wervellichamen was in de groep met alleen dissectomie hoger: 63% vs 28% in de PMMA-groep. Bij de met PMMA behandelde patiënten bij wie bewegelijkheid op het geopereerde niveau bleef bestaan, werd op de röntgenfoto's vaak een opheldering rond het ingebrachte PMMA gezien. Dit wijst op het ontstaan van een zone van bindweefsel tussen het bot en het PMMA: er is geen hechting van het PMMA aan het bot. Bovendien werd bij een kwart van de patiënten een uitgesproken inzinken van het PMMA in het onderliggende wervellichaam gezien, waardoor alsnog een hoogteafname van de tussenwervelschijf optrad. Doordat bij anterieure dissectomie met interpositie van PMMA benige vergroeiing tot stand moet komen door groei van bot om het PMMA heen, duurt dit langer. Op grond van onze bevindingen en gegevens uit studies naar met PMMA geïmplanteerde prothesen is het aannemelijk dat de persisterende bewegelijkheid leidt tot een uitbreiding van de bindweefselzone rondom het PMMA. Uit onderzoek is waarschijnlijk geworden dat deze bindweefselzone osteoclastische activiteit met osteolyse rondom het PMMA kan veroorzaken. Mogelijk speelt dit mechanisme ook een rol bij het inzinken.

Standsvanverandering op het geopereerde niveau door de ingreep kwam in beide groepen even vaak voor. In de dissectomie-groep kwam dit door discushoogte-afname bij patiënten met een preoperatief normale discushoogte. In de PMMA-groep ontstond vaak toename van de hoogte van het geopereerde segment bij patiënten bij wie preoperatief de discus door degeneratie in hoogte was afgenomen doordat het ingebrachte PMMA hoger was dan de discus. In beide groepen was het klinisch resultaat beter indien er een benige vergroeiing was ontstaan, dit verschil was op de grens van statistische significantie. Verder bleek er geen relatie te bestaan tussen radiologische bevindingen en het klinisch resultaat, ook niet voor wat het beloop van de nekklachten betreft. Er werden geen aanwijzingen gevonden dat het zin heeft om juist bij patiënten bij wie de discus preoperatief een normale hoogte heeft een implantaat in te brengen.

In het kader van het onderzoek werd zowel voor de ingreep als vier maanden daarna een EMG vervaardigd. Analyse van het beloop van de EMG-bevindingen liet geen verschillen zien tussen de met PMMA behandelde groep en de groep die alleen dissectomie onderging.

Er bleek geen correlatie tussen de bevindingen van het onderzoek van de latentietijd van de H-reflex van de m flexor carpi radialis en van naaldmyografisch onderzoek (zij het dat dit laatste van beperkte omvang was). Dit betekent dat het onderzoek van de latentietijd van de H-reflex van de m flexor carpi radialis een zinvolle uitbreiding van het EMG is. Bij patiënten bij wie de armpijn korter dan een jaar aanwezig was, werden vaker EMG-afwijkingen gevonden. Er bleek een duidelijke correlatie tussen de aanwezigheid van afwijkingen in het preoperatieve EMG

enerzijds en de ernst van de klinische en myelografische afwijkingen anderzijds. Het EMG is dus een maat voor de ernst van de radiculare stoornis.

Pathologische spontane activiteit werd vaker gezien bij de aanwezigheid van een parese; deze relatie gold niet voor de H-reflex. Deze lijkt vaker gestoord bij aanwezigheid van een hypesthesie. Waarschijnlijk wordt dit verschil in relatie tot klinische verschijnselen veroorzaakt doordat analyse van de H-reflex i.t.t. het naaldmyografisch onderzoek ook type-Ia afferenten onderzoekt.

Bij die patiënten bij wie zowel voor als na de ingreep een EMG was gemaakt, bleek geen enkele relatie tussen het klinisch resultaat en het beloop van het EMG. Ook bij patiënten met een goed klinisch resultaat was het EMG vier maanden na de ingreep vaak gestoord. Dit gold zowel het naaldmyografisch onderzoek als de analyse van de H-reflex. In andere studies zijn soortgelijke bevindingen gedaan. Het EMG is daarom in het algemeen niet bruikbaar om binnen vier maanden na een dissectomie recidieven aan te tonen of het resultaat van de ingreep te evalueren.

Analyse van de preoperatieve klinische, radiologische en EMG-bevindingen bracht een aantal prognostisch gunstige factoren aan het licht: het ontbreken van bewegingsbeperking van de nek voor de ingreep, de aanwezigheid van radiculare prikkeling en een gestoorde H-reflex van de m flexor carpi radialis. Deze factoren en enkele andere gegevens suggereren dat de kans op herstel het grootst is als de radiculare klachten uitgesproken zijn. Door het ontbreken van een niet-geopereerde controlegroep is dit herstel niet zonder meer toe te schrijven aan de ingreep.

Conclusie

PMMA is geïntroduceerd om na dissectomie een goede, immobiele verbinding tussen aangrenzende wervellichamen te verkrijgen met behoud van de anatomische verhoudingen. Radiologische follow-up laat zien dat deze doelstellingen vaak niet worden gehaald. PMMA is daarom geen goede vervanging van autologe bottransplantaten. Bovendien was het klinisch resultaat niet beter in de groep waarbij PMMA in de tussenwervelruimte was ingebracht. Het enige klinische verschil dat we vonden was dat in de groep die met PMMA was behandeld zes weken na de operatie preoperatief aanwezige nekklachten vaker verminderd waren. Daarna verdween dit verschil; het verschil had geen invloed op het totale oordeel of op het oordeel na vier maanden en na een jaar. Daarmee is de klinische relevantie van dit verschil gering.

Ondanks het hogere percentage met een benige vergroeiing dat wij in de retrospectieve studie naar dissectomie gevolgd door fusie met een autoloog bottransplantaat vonden, was het klinisch resultaat in die studie vergelijkbaar met dat van de huidige prospectieve vergelijkende studie. Derhalve komen noch uit onze studies, noch uit andere prospectieve, vergelijkende studies klinisch relevante argumenten naar voren die het inbrengen van een implantaat in de uitgeruimde tussenwervelschijf ondersteunen.

SUMMARY

Patients with cervical radicular syndromes due to disc pathology in whom surgical treatment is necessary are often treated with some kind of anterior discectomy. With this technique, the intervertebral disc and herniated disc material is removed by approaching the cervical spine from the front. Several modifications of this operation have been developed. This study describes a prospective randomized trial, comparing the results of cervical anterior discectomy, with or without interposition of polymethylmethacrylate (PMMA) in the emptied disc space.

The study was designed to answer the following questions:

1. Are the results of anterior cervical discectomy better with PMMA inserted in the emptied disc space after discectomy? Does the insertion of PMMA after discectomy result in less cervical pain and in more pronounced relief of pre-operative cervical pain?
2. Does insertion of PMMA alter the progression of degenerative changes in the adjacent parts of the cervical spine after discectomy? Is PMMA a good alternative for a bone transplantate?

In review, development of the anterior cervical discectomy is described since the first publications in the fifties on the anterior approach to the cervical spine. This type of surgery can be carried out with various modifications. These concern mainly minor differences like the extent of removal of the intervertebral disc. The main difference between the various methods is whether after discectomy, some kind of implant is inserted in the emptied disc space or not.

Many surgeons 'fuse' the vertebrae with an autologous bone transplantate, because they consider a fusion procedure necessary in order to obtain an immobile bony union and to preserve the anatomical relations of the cervical spine. The main disadvantages of autologous bone transplantation are the local complaints at the donor site, usually the iliac crest. By using artificial implants or freeze-died bone graft, these donor site problems can be avoided. It also simplifies and shortens the operation. The different materials that have been used and their advantages and disadvantages are discussed. In many centers PMMA is used to obtain a fusion. Experimental investigations, animal and clinical studies have shown anterior discectomy with implantation of PMMA to be a safe and effective operation.

Others have completely abandoned the fusion procedure. They presume that decompression of the root is the main goal of the operation. Besides, this is the most simple way to carry out this type of surgery. However, discectomy only causes changes in anatomical relations due to the loss of height of the intervertebral disc. Although a few comparative studies showed no difference in result between discectomy only and discectomy with fusion, in some retrospective surveys indications were found that discectomy only may cause more cervical complaints than discectomy with fusion.

The review of the literature includes a survey of several clinical studies, for comparison with our own trial. Comparison of studies is compromised by differences in indications for surgery, in the way success is defined etcetera. A number of studies are presented which are more or less similar in design to our randomised trial.

We have also evaluated the results of the surgical intervention in our patients by electromyography (EMG). Therefore, the possibilities and limitations of the EMG in patients with cervical radicular syndromes are reviewed from the literature. The discussion is focused on the examination of the H-reflex of the musculus flexor carpi radialis. The H-reflex measures the conduction velocity of the proximal part of the median nerve, and therefore of the cervical roots. Proximally located conduction disturbances like those caused by a cervical disc prolapse can be determined by measuring the H-reflex. Since in our trial only patients with a positive myelography were included, a limited needle myography was performed.

At the beginning of our investigations, we analysed retrospectively the results of our previous technique, being anterior discectomy followed by fusion with autologous bone obtained from the iliac crest. The duration of follow-up was at least one year, assessment of the results was carried out by an independent observer using Odom's criteria. In 73% of the patients (95% CI: 59-86%)³⁴ the operation was considered a success. In 93% of the patients a bony union was observed. A high percentage of complaints at the donor site was found, which was often only revealed after explicit questioning of the patient.

In the Methods section the study design of our prospective randomised trial is explained. This includes the indications for surgery, the randomisation procedure, and the clinical, radiological and neurophysiological data that were collected. As primary endpoint of the study, the clinical result at two years after surgery was chosen. When both patient and independent observer considered the result two years after surgery as either good or excellent, the intervention was defined as 'successful'.

Our randomised trial revealed no differences in clinical results of patients treated with discectomy only or with discectomy with insertion of PMMA. In patients treated with discectomy only, a good result was obtained in 77% (95% CI: 61-89%), in the group treated with PMMA 70% (95% CI: 53-83%). The interim evaluation after four months and after one year also showed equal results, as did the relief of armpain. However, some difference was found in the course of the neck pain at six weeks after surgery. Pre-operative cervical pain had diminished significantly more frequent in the PMMA group. However, four months after surgery this difference was no longer significant, and it had completely disappeared after two years. In the

³⁴ 95% CI: 95% confidence interval.

days immediately after surgery, patients treated with discectomy only complained slightly more often of an increase in cervical pain, but this difference was not statistically significant. Both findings however fit with the assumption of more neck pain after discectomy only, but simultaneously demonstrate its small clinical relevance.

Radiological follow-up more frequently showed a bony union between the adjacent vertebrae of the resected disc in patients treated with discectomy only. In patients in whom PMMA was used, persistent mobility was often observed at the level of surgery. This means that bony union failed to develop in most of the PMMA operated patients, probably because in these patients the bony union has to develop by bone tissue growing around the PMMA.

Furthermore, a radiolucent zone was often seen around the inserted PMMA, and in one quarter of the patients the PMMA was observed to have sunk to a large extent into the adjacent vertebral bodies. Subsidence of PMMA was only seen in patients without a bony union. It implies that despite insertion of PMMA, the anatomical relationships of the cervical spine were disturbed. After insertion of PMMA, a bone-cement interface consisting of fibrous tissue develops. This was seen on radiographs as a radiolucent zone, mainly in patients without a bony union, suggesting a thicker fibrous layer in these patients. As persistent mobility did not prevent a bony union in patients treated with discectomy only, it is most likely that persistent mobility causes an increase of the fibrous layer between PMMA and the vertebral body. In patients in whom implants have been fixed with PMMA, it has been shown that wear of the PMMA and the resulting PMMA particles may induce a foreign body reaction in the fibrous interface with secondary osteoclastic activity and osteolysis around the PMMA. Presumably this mechanism also accounts for the subsidence of PMMA.

The percentage of patients in whom the cervical alignment was changed immediately after surgery was similar for both treatment groups. In the discectomy only group a change in cervical alignment was associated by a decrease in disc height in patients with a pre-operative normal disc height. In the PMMA group, an increase in intervertebral height was often seen in patients with pre-operative loss of disc height due to degenerative changes.

In both treatment groups results appeared better if a bony union was obtained. No other correlations were found between radiological findings and clinical results. This holds true also for the presence of post-operative neck pain. No indications were found suggesting better results in patients with a pre-operative intact disc height after insertion of PMMA in comparison to discectomy only.

In the majority of patients, an EMG was made at the time of surgery and four months postoperative. EMG findings did not show any difference between the patients treated with PMMA or those treated with discectomy only.

No correlation was observed between needle myography findings and latency of the H-reflex. EMG abnormalities were found significantly more often in patients who suffered from armpain for less than one year. A correlation was found between the presence of abnormal findings in the pre-operative EMG, and the severity of clinical and myelographic abnormalities. This supports the notion that the EMG can be used as a measure of severity of cervical radiculopathy. Pathological spontaneous activity was seen more frequently in the presence of motor disturbances, but there was no relation between motor disturbances and abnormal latency of the H-reflex. Pathological spontaneous activity was frequently observed in the m flexor carpi radialis, without concomitant abnormalities of the H-reflex. These observations show that analysis of the H-reflex is of additional value in cervical root lesions, probably because this reflex also involves type-Ia afferent nerve fibers.

We found no relation between clinical results and differences between the pre- and postoperative EMG findings. Even in patients with a good clinical result, the EMG frequently showed abnormalities four months after surgery. This holds true for both the results of needle myography, as for the findings on the H-reflex. Others have made similar observations. The EMG is therefore of little value in evaluating a patient suffering from persistent complaints within four months after discectomy.

Analysis of pre-operative clinical, radiological and neurophysiological data revealed three prognostic factors. A good cervical mobility, signs of cervical root irritation and abnormalities of the H-reflex of the m flexor carpi radialis all correlated with a good result. These findings together with other observations suggest that the chance of recovery is larger when radicular signs are more pronounced. However, since we studied only surgically treated patients, we cannot attribute recovery with certainty to surgery, nor can these findings be used to select patients for surgery.

Conclusion

PMMA has been introduced to replace the bone graft in cervical discectomy with fusion. Its function is to obtain a bony union between the adjacent vertebrae, together with preservation of the anatomical relations. However, radiological follow-up showed that these goals were often not achieved. We conclude that PMMA is, therefore, not a good replacement of autologous bone.

Secondly, we found no indications for better clinical results in the group of patients in whom PMMA was used. The only observed difference concerned the decrease of neck pain following surgery. In those patients who had cervical pain before surgery, the group treated with PMMA more frequently had a decrease of neck pain at six weeks after surgery. However, during longer follow-up this difference disappeared. This did not influence the interim and final results. Therefore, the clinical relevance of this difference is small.

We found a relation on the borderline of significance between the occurrence of a bony union and clinical outcome. If this relation is really existent, than the best type of surgery would be the technique leading to the highest rate of bony union. Despite higher rate of bony union following discectomy with fusion using autologous bone, our retrospective study on this type of intervention showed similar clinical results as our randomised trial. Neither from our studies nor from other randomised trials clinically relevant reasons can be inferred to implant any kind of material in the emptied disc space after discectomy.

APPENDIX

Tabel A1. Enkele kenmerken van de met alleen discectomie en de met discectomie met interpositie van PMMA behandelde groepen.

behandeling	aantal	mannen	gem. leeftijd	veel nekpijn
met PMMA	42	28	47	32
alleen discectomie	39	25	48	21

	parese aanwezig	bew.bep. CWK ^o	radiculaire prikkeling	gestoorde H-reflex*
met PMMA	16	33	32	14/35
alleen discectomie	20	28	34	8/28

	uitgesproken myelogr.afw.	duur klachten in maanden				
		0-3	4-6	7-9	9-12	> 12
met PMMA	12	15	7	2	7	11
alleen discectomie	12	20	5	4	4	6

^o bew.bep. CWK: bewegingsbeperking van de CWK aanwezig; * niet bij alle patiënten geregistreerd

Tabel A2. Aantal patiënten bij wie een discrepantie (discr.) in de score van de patiënt (par.) en de beoordelaar (beoord.) aanwezig was, en het aantal goede resultaten na twee jaar bij de patiënten met een discrepantie in het oordeel.

oordeel na	aantal patiënten	aantal discr.	pat. slecht/ beoord. goed	resultaat na 2 jr
4 mnden	69	4	3	4 maal goed
1 jaar	71	4	4	1 maal goed
2 jaar	75	1	1	

Tabel A3. *Toename van nekklachten in de dagen na de operatie (tussen haakjes: 95% BI).*

behandeling	nekklachten:		totaal
	geen toename	wel toename (% , 95% BI)	
PMMA-groep	34	7 (17%, 7-32%)	41
alleen discectomie	26	13 (33%, 19-50%)	39
totaal	60	20	80

Tabel A4. A. *Relatie tussen de preoperatieve degeneratieve afwijkingen op het te opereren niveau en de aanwezigheid van nekpijn vier maanden na de operatie in de groep behandeld met alleen discectomie.*

degeneratieve afw. voor operatie	voor operatie na operatie	nekpijn aanwezig:				totaal
		wel wel	wel niet	niet wel	niet niet	
geen		5	4	1	4	14
gering		3	3	1	6	13
matig		2	2	0	4	8
totaal		10	9	2	14	35

NB: Uitgesproken degeneratieve afwijkingen werden niet gezien.

Tabel A4. B. *Relatie tussen de door de operatie optredende standsverandering en de aanwezigheid van nekpijn na vier maanden in de groep behandeld met alleen discectomie.*

standsverandering	voor operatie na operatie	nekpijn aanwezig:				totaal
		wel wel	wel niet	niet wel	niet niet	
niet of enige uitgesproken		7	4	1	7	19
		3	5	1	7	16
totaal		10	9	2	14	35

Tabel A5. *Relatie tussen het optreden van uitgesproken standsverandering op het geopereerde niveau (uitsgs SV) na de ingreep en de preoperatief aanwezige degeneratieve veranderingen op het te opereren niveau.*

degeneratieve veranderingen	met PMMA		alleen discectomie		totaal
	n	uitsgs SV	n	uitsgs SV	
graad 0	12	2	14	9	26
graad 1	17	7	16	7	33
graad 2	9	5	8	1	17
totaal	38	14	38	17	76

Tabel A6. *Relatie tussen het tot stand komen van een benige fusie en het eindresultaat.*

benige vergroeiing	resultaat na 2 jaar met PMMA		alleen discectomie		totaal
	goed	slecht	goed	slecht	
wel	9	2	19	3	33
niet	18	10	9	4	41
totaal	27	12	28	7	74

Tabel A7. *Relatie tussen het ontstaan van een benige vergroeiing en het kleiner worden van de foramina intervertebralia in de twee jaar na de operatie.*

foramina kleiner	benige vergroeiing		totaal
	niet	wel	
niet	24	19	43
wel	11	1	12
totaal	35	20	55

NB. Tabel betreft 55 patiënten: bij een patiënt uit de discectomiegroep was het foramen direct na de ingreep kleiner geworden, en bij een patiënt uit de met alleen discectomie behandelde groep was het foramen kleiner maar bleek het optreden van een benige vergroeiing niet te beoordelen.

Tabel A8. *Relatie tussen het al dan niet tot aan de voorrand van het wervelcorpus reiken van het PMMA en het ontstaan van een benige vergroeiing.*

benige vergroeiing	PMMA reikt tot voorrand wervellichaam	
	wel	niet
niet	18	10
wel	5	6

Tabel A9. *A. Relatie tussen het al dan niet tot aan de voorrand van het wervelcorpus reiken van het PMMA en het inzinken.*

inzinken	PMMA reikt tot voorrand wervellichaam	
	wel	niet
niet/nauwelijks	21	10
fors (% , 95 % BI)	2 (8% , 1-26%)	7 (29% , 13-51%)

Tabel A10. *Relatie tussen het inzinken en de standsverandering direct na de ingreep.*

inzinken	uitgesproken standsverandering	
	wel	niet
niet/nauwelijks	9	19
fors inzinken	5	3

NB: vier maal is van dit item geen score voorhanden.

Tabel A11. *Relatie tussen het inzinken en de afname van de grootte van de foramina in de PMMA-groep waarbij geen benige vergroeiing werd bereikt.*

inzinken	afname grootte foramina	
	niet	wel
niet/nauwelijks	19	2
uitgesproken	3	5

NB. Doordat voor dit item zowel goede laterale als driekwart opnamen nodig zijn, ontbreekt van 12 patiënten (30%) de score. Van deze 12 hadden 9 een goed eindresultaat, zodat een selectie op basis van persisterende klachten niet waarschijnlijk is.

Tabel A12. *Relatie tussen het beloop van de latentie* van de H-reflex en de gebruikte methode.*

H-reflex latentie	verschil zonder marge		verschil met marge van 0.5 sec	
	PMMA	alleen dissectomie	PMMA	alleen dissectomie
afname	12	9	10	6
gelijk	5	2	9	12
toename	12	12	10	5

* 'Niet opwekbaar' is hier beschouwd als een langere latentie dan een verlengde maar meetbare latentie.

Tabel A13. *Relatie tussen bevindingen bij het lichamelijk onderzoek en het percentage van de patiënten met een afwijkend EMG (d.w.z. naaldmyografie en/of H-reflex afwijkend).*

lichamelijk onderzoek	% met gestoord EMG (95% BI)		p
	niet aanwezig	wel aanwezig	
parese	40% (25-58%)	70% (51-85%)	0.016
reflexverschil	18% (4-43%)	66% (51-79%)	<0.0001
hypesthesie	38% (18-57%)	61% (45-75%)	0.08

Tabel A14. *Relatie tussen de H-reflex en reflexafwijkingen bij het lichamelijk onderzoek.*

reflexafwijkingen lich. onderzoek	H-reflex			% abnormale H-reflex
	normaal	gestoord	totaal	
niet	14	2	16	13% (2-38%)
wel	27	20	47	42% (28-58%)
totaal	41	22	63	

Tabel A15 A. *Relatie tussen de aanwezigheid van een parese bij het lichamenlijk onderzoek en de EMG-bevindingen.*

parese aanwezig	H-reflex			naaldmyografie		
	normaal	gestoord	totaal	normaal	gestoord	totaal
niet	23	12	35	31	6	37
wel	18	10	28	14	16	30
totaal	41	22	63	45	22	67

Tabel A15. B. *Relatie tussen de aanwezigheid van hypesthesie bij het lichamenlijk onderzoek en de EMG-bevindingen.*

hypesthesie aanwezig	H-reflex			naaldmyografie		
	normaal	gestoord	totaal	normaal	gestoord	totaal
niet	16	5	21	17	4	21
wel	25	17	42	28	18	46
totaal	41	22	63	45	22	67

Tabel A15. C. *Relatie tussen de aanwezigheid van hypesthesie bij het lichamenlijk onderzoek bij afwezigheid van een parese, en de EMG-bevindingen.*

hypesthesie aanwezig	H-reflex			naaldmyografie		
	normaal	gestoord	totaal	normaal	gestoord	totaal
niet	13	4	17	14	3	17
wel	10	8	18	17	3	20
totaal	23	12	35	31	6	37

Tabel A16. A. *Relatie tussen de H-reflex en de grootte van de afwijkingen bij myelografie.*

myelografie-afwijkingen	aantal	H-reflex gestoord
gering	44	11 (25%, BI:13-40%)
uitgesproken	18	10 (56%, BI:30-78%)

Tabel A16. B. *Relatie tussen het optreden van pathologische spontane activiteit (path. spont. act.) en de grootte van de afwijkingen bij myelografie.*

myelografie-afwijkingen	aantal	path. spont. act.
gering	45	12 (27%, BI:15-42%)
uitgesproken	20	10 (50%, BI:27-73%)

Tabel A16. C. *Relatie tussen het EMG en de grootte van de afwijkingen bij myelografie.*

myelografie-afwijkingen	aantal	gestoord EMG
gering	45	20 (44%, BI:30-60%)
uitgesproken	20	15 (75%, BI:51-91%)

Tabel A17. *Relatie tussen de bevindingen bij myelografie en het optreden van een parese.*

myelografie-afwijkingen	parese bij lichamelijk onderzoek		totaal
	niet	wel	
gering	31	24	55
uitgesproken	12	12	24
totaal	43	36	79

Tabel A18. Resultaat van de pre- en postoperatieve bepaling van de H-reflex bij patiënten met uitgesproken, dubbelzijdige myelografische afwijkingen.

H-reflex	aantal	alleen homolateraal gestoord	bilateraal niet opwekbaar
voor operatie	10	5	2*
na operatie	11	7	2*

* Bij een patiënt was de H-reflex zowel voor als na de operatie bilateraal niet opwekbaar.

Tabel A19. Relatie tussen het postoperatieve EMG en het klinisch resultaat na twee jaar.

postoperatieve EMG gestoord	eindresultaat		% goed (95% BI)
	slecht	goed	
wel	5	25	83% (65-94%)
niet	11	24	69% (51-83%)
totaal	16	49	

Tabel A20. A. Univariate toetsing van de prognostische betekenis van bewegingsbeperking van de nek voor het resultaat na twee jaar.

bewegingsbeperking van de nek	resultaat na twee jaar		% goed (95% BI)
	slecht	goed	
niet	2	17	89% (67-99%)
wel	19	41	68% (55-79%)

Tabel A20. B. Univariate toetsing van de prognostische betekenis van de aanwezigheid van radiculaire prikkeling voor het resultaat na twee jaar.

radiculaire prikkeling	resultaat na twee jaar		% goed (95% BI)
	slecht	goed	
niet	7	8	53% (27-79%)
wel	14	50	78% (66-78%)

Tabel A21. *Relatie tussen de aanwezigheid van een parese bij preoperatief lichamelijk onderzoek en het resultaat na twee jaar.*

voor operatie een parese	resultaat na twee jaar		% goed
	slecht	goed	
wel	6	28	82%
niet	15	30	66%
totaal	79	58	

LITERATUUR

- 1) Aldrich F. Posterolateral microdiscectomie for cervical monoradiculopathy caused by posterolateral soft cervical disc sequestration. *J Neurosurg* 1990;72:370-7
- 2) Alemmo-Hammad S. Use of acrylic in anterior cervical discectomy: a technical note. *Neurosurg* 1985;17:94-6
- 3) Altman DG. Practical statistics for medical research. Uitg. Chapman and Hall. London New York, 1991
- 4) Avrahami E, Tadmor R, Feibel M, Ram Z, Shacked I. Magnetic resonance demonstration of the cervical spine after anterior discectomy using acrylic cement. *Spine* 1993;18:410-2
- 5) Bailey RW, Badgley CE. Stabilization of the cervical spine by anterior fusion. *Journ Bone Joint Surg* 1960;42A:565-94
- 6) Benini A, Krayenbühl H, Brüderl R. Anterior cervical discectomy without fusion. Microsurgical technique. *Acta Neurochir (Wien)* 1982;61:105-10
- 7) Benini A. Clinical features of cervical root compression C5-C8 and their variations. *Neuro-orthopedics* 1987;4:74-88
- 8) Bent MJ vd, Acker REH v, Meyer J. De anterieure discectomie als behandeling voor een cervicaal radiculair syndroom. *Ned Tijdschr Geneesk* 1989;133:1550-54
- 9) Berge Henegouwen DP van, Roukema JA, Nie JC de, Werken C vd. Esophageal perforation during surgery on the cervical spine. *Neurosurg* 1991;29:766-8
- 10) Berger AR, Busis NA, Logigian EL, Wierzbicka M, Shahani BT. Cervical root stimulation in the diagnosis of radiculopathy. *Neurology* 1987;37:329-332
- 11) Bertalanffy H, Eggert HR. Clinical long-term results of anterior discectomy without fusion for treatment of cervical radiculopathy and myelopathy. *Acta Neurochir (Wien)* 1988;90:127-35
- 12) Bertalanffy H, Eggert HR. Complications of anterior cervical discectomy without fusion in 450 consecutive patients. *Acta Neurochir (Wien)* 1989;99:41-50
- 13) Böker DK, Schultheiss R, Probst EM. Radiologic long-term results after cervical interbody fusion with Polymethyl Methacrylat (PMMA). *Neurosurg Rev* 1989;12:217-21
- 14) Böker DK, Schultheiß R, Roost D v, Osborn JF, Kaden B. Anterior cervical discectomy and intervertebral fusion with hydroxy-apatite. Preliminary results. *Acta Neurochir (Wien)* 1993;121:191-5
- 15) Bongartz EB. Indicaties voor cervicale spondylodese met kunststof. *Ned Tijdschr Geneesk* 1983;127:1319
- 16) Braakman R, Penning L. Injuries of the cervical spine. In: Vinken PJ, Bruyn GW (eds): *Handbook of clinical neurology*, vol 25. North Holland Publishing Company, Amsterdam, 1976, pp 227 ev.

- 17) Brunton FJ, Wilkinson JA, Wise KS, Simonis RB. Cine radiography in cervical spondylosis as a means of determining the level for anterior fusion. *Journ Bone Joint Surg* 1982;64B:399-404
- 18) Busch G. Anterior cervical fusion for cervical spondylosis. *Journ Neurol* 1978;219:117-26
- 19) Cantu RC. Anterior spinal fusion using methyl methacrylate (Acrylic). *Int Surg* 1974;59:110-1
- 20) Clark CR, Whitehill R. Two views of the use of methylmethacrylate for stabilization of the cervical spine. *Orthopedics* 1989;12:589-96
- 21) Clements DH, O'Leary PF. Anterior cervical discectomy and fusion. *Spine* 1990;15:1023-5
- 22) Cloward RB. The anterior approach for removal of ruptured cervical disks. *J Neurosurg* 1958;15:602-17
- 23) Connolly ES, Seymour RJ, Adams JE. Clinical evaluation of anterior cervical fusion for degenerative cervical disc disease. *J Neurosurg* 1965;23:431-7
- 24) Cook SD, Reynolds MC, Whitecloud TS et al. Evaluation of hydroxylapatite graft materials in canine cervical spine fusions. *Spine* 1986;11:305-9
- 25) Courtheoux F, Theron J. Automated percutaneous nucleotomy in the treatment of cervicobrachial neuralgia due to disc herniation. *J Neuroradiol* 1992;19:211-6
- 26) Cuatrecasas W. Anterior cervical discectomy without interbody fusion. *Acta Neurochir (Wien)* 1981;57:269-74
- 27) Dereymaker A, Mulier J. La fusion vertébrale par voie ventrale dans la discopathie cervicale. *Rev Neurol* 1958;99:597-616
- 28) Dillin W, Booth R, Cuckler J et al. Cervical radiculopathy. A review. *Spine* 1986;11:988-91
- 29) Distelmaier P, Vlajic I, Wappenschmidt J: Necrosis of vertebrae after Cloward's operation of the cervical spine using 'Palacos' for fixation. In: Marguth F, Brock M, Kazmer E. et al, eds. *Advances in Neurosurgery 7: Neurovascular surgery* 1979:160-171
- 30) Döhler JR, Kahn MRH, Hughes SPF. Instability of the cervical spine after cervical interbody fusion. *Arch Orthop Trauma Surg* 1985;104:247-50
- 31) Dohn DF. Anterior interbody fusion for treatment of cervical disk conditions. *JAMA* 1966;197:175-8
- 32) Eisen A. Electrodiagnosis of radiculopathies. *Neurologic Clinics* 1985;3:495-510
- 33) Eisen A. The utility of proximal nerve conduction in radiculopathies: the cons. *Electroencephal Clin Neurophysiol* 1991;78:171-2.
- 34) Eriksen EF, Buhl M, Klaerke A, et al. Treatment of cervical disc disease using Cloward's technique. The prognostic value of clinical preoperative data in 1106 patients. *Acta Neurochir* 1984;70:181-97

- 35) Espersen JO, Buhl M, Eriksen EF, et al. Treatment of cervical disc disease using Cloward's technique. General results, effect of different operative methods and complications in 1106 patients. *Acta Neurochir* 1984;70:97-114
- 36) Fager, CA. Posterolateral approach to ruptured median and paramedian cervical disk. *Surg Neurol* 1983;20:443-52
- 37) Falck B, Nykvist F, Hurme M, Alaranta H. Prognostic value of EMG in patients with lumbar disc herniation - a five year follow up. *Electromyogr Clin Neurophysiol* 1993;33:19-26
- 38) Flynn TB. Neurological complications of anterior cervical interbody fusion. *Spine* 1982;7:536-9
- 39) Fox AJ, Lin JP, Pinto RS. Myelographic cervical nerve root deformities. *Radiology* 1975;116:355-61
- 40) Frykholm R. Cervical nerve root compression resulting from disc degeneration and root-sleeve fibrosis. *Acta Chir Scand* 1951;160 (suppl):1-147
- 41) Garfin SR, Rydevik BL, Brown RA. Compressive neuropathy of spinal nerve roots. A mechanical or biological problem? *Spine* 1991;16:162-6
- 42) Gilsbach J. Vor und nachteile der vorderen zervikalen Bandscheibenoperation ohne verblockung. *Z Orthop* 1981;119:600-1
- 43) Goffart Y, Lenelle J, Moreau P, Boverie J. Traction diverticulum of the hypopharynx following anterior cervical spine surgery. *Ann Otol Rhinol Laryngol* 1991;100:852-5
- 44) Gore D, Gardner GM, Sepic SB, Murray MP. Roentgenographic findings following anterior cervical fusion. *Skeletal Radiol* 1986;15:556-9
- 45) Gore DR, Sepic SB. Anterior cervical fusion for degenerated or protruded discs. *Spine* 1984;9:667-71
- 46) Gore DR, Sepic SB. Roengenographic findings of the cervical spine in asymptomatic people. *Spine* 1986;11:520-4
- 47) Granata F, Tagliatalata G, Graziussi G, Avella F, Terracciano AM. Management of cervical disk protrusions by anterior discectomy without fusion. *J Neurosurg Sci* 1981;25:231-4
- 48) Grisoli F, Graziani N, Fabrizi AP et al. Anterior discectomy without fusion for treatment of cervical lateral soft disc extrusion: a follow-up of 210 cases. *Neurosurg* 1989;24:853-9
- 49) Grossman W, Peppelman WC, Baum JA, Kraus DR. The use of freeze-dried fibular allograft in anterior cervical fusion. *Spine* 1992;17:565-9
- 50) Grote W, Kalff R, Roosen K. Die operativen Behandlung zervikaler Bandscheibenvorfalle. *Zentr BI Neurochir* 1991;52:101-8
- 51) Grote W. Ventral fusion. In: Pia HW, Grote E, Eds. *Modern aspects of neurosurgery: Central dysregulation, Cervical spine operations. Proceedings of the german society for neurosurgery. Excerpta Medica Amsterdam, 1971. pp. 355-60*

- 52) Hamby WB, Glaser HT. Replacement of spinal intervertebral discs with locally polymerizing methyl methacrylate. *J Neurosurg* 1959; 16:311-3
- 53) Hankinson HL, Wilson CB. Use of the operating microscope in anterior cervical discectomy without fusion. *J Neurosurg* 1975;43:452-6
- 54) Harris NM, Smith AJ. Rationale and technic for anterior fusion. *Clin Orthop* 1962;24:94-112
- 55) Hatt MU. Höhenlokalisation der cervicale Discushernie in Klinik, Elektromyographie (EMG) und Myelographie. *Dtsch Z Nervenheilk* 1970;197:56-65
- 56) Heiskari M. Comparative retrospective study of patients operated for cervical disc herniation and spondylosis. *Ann Clin Res* 1986;47:57-63
- 57) Henderson CM, Hennessy RG, Shuey HM, Shackelford EG. Posterior-lateral foraminotomy as an exclusive operative technique for cervical radiculopathy: a review of 846 consecutively operated cases. *Neurosurg* 1983;13:504-12
- 58) Herkowitz HN, Kurz LT, Overholt DP. Surgical management of cervical soft disc herniation. A comparison between the anterior and the posterior approach. *Spine* 1990;15:1026-30
- 59) Hill S, Henning W, Rivner M. Cervical paraspinial EMG following anterior cervical spine surgery. *Muscle Nerve* 1988;11:966
- 60) Hirsch C, Wickbom I, Lidström A et al. Cervical-disc resection. *Journ Bone Joint Surg* 1964;46A:1811-21
- 61) Hirsch C: Cervical disk rupture. *Acta Orthop Scand* 1960;30:172-86
- 62) Hitselberger WE, Witten RM. Abnormal myelograms in asymptomatic patients. *Journ Neurosurg* 1968;28:204-6
- 63) Horowitz SM, Doty SB, Lane JM, Burstein AH. Studies of the mechanism by which the mechanical failure of polymethylmethacrylate leads to bone resorption. *Journ Bone Joints Surg* 1993;75A:802-13
- 64) Hult L. Antero-lateral diskuytrymning vid cervicala diskbrack. *Nordisk Medecin* 1958;60: 969-70
- 65) Hunter LY, Braunstein EM, Bailey RW. Radiographic changes following anterior cervical fusion. *Spine* 1980;5:399-401
- 66) Husag L, Probst CH. Microsurgical anterior approach to cervical discs. Review of 60 consecutive cases of discectomy without fusion. *Acta Neurochir* 1984;73:229-42
- 67) Jabre JF. Surface recording of the H-reflex of the flexor carpi radialis. *Muscle and Nerve* 1981;4:435-8.
- 68) Jamjoom AB, Rawlinson JN, Kirkpatrick JN. Reoperation related to graft complication following anterior cervical fusion. *J Neurol Neurosurg Psychiatry* 1990;53:1017
- 69) Jarcho M: Calcium phosphate ceramics as hard tissue prosthetics. *Clin Orthop* 1981;157:259-78

- 70) Jiranek WA, Machado M, Jasty M et al. Production of cytokines around loosened cemented acetabular components. *Journ Bone Joint Surg* 1993;75A:863-77
- 71) Johnson RM, Owen JR, Panjabi MM. Biomechanical stability of the cervical spine in extension - with and without fusion. *Orthop trans. J Bone Joint Surg* 1980;5:123
- 72) Johnson RM, Wolf JW. Stability. In: Bailey RW, Sherk HH, Dunn EJ et al, Eds. *The cervical spine*. JB Lippincott Company, Philadelphia 1983. pp 35-53
- 73) Kalff R, Rauhaut F, Roosen K, Kocks W et al. Komplikationen ventraler Fusionsoperationen bei degenerativen bandscheibenerkrankungen. *Neurochir (Stuttgart)* 1990;33:184-9
- 74) Khatri BO, Baruah J, McQuillen MP. Correlation of electromyography with computed tomography in evaluation of lower back pain. *Arch Neurol* 1984;41:594-7
- 75) Kikuchi K, Macnab I, Moreau P. Localisation of the level of symptomatic cervical disc degeneration. *Journ Bone J Surg* 1981;63B:272-7
- 76) Kimura J. A comment. *Muscle and Nerve* 1978;1:250-2.
- 77) Kimura J. *Electrodiagnosis in disease of nerve and muscle*. Uitg. F.A. Davis, Philadelphia 1983.
- 78) Klaiber RD, Ammon K v, Sarioglu AC. Anterior microsurgical approach for degenerative cervical disc disease. *Acta Neurochir (Wien)* 1992;114:36-42
- 79) Krupp W, Schattke H, Mücke R. Clinical results of the foraminotomy as described by Frykholm for the treatment of lateral cervical disc herniation. *Acta Neurochir (Wien)* 107:22-29
- 80) Langmayr JJ, Russeger L. Die chirurgische Behandlung des zervikalen Bandscheibenvorfalles. *Wien Med Wochenschr* 1991;14:322-5
- 81) Leblhuber F, Reisecker F, Boehm-Jurkovic H, Witzmann A, Deisenhammer E. Diagnostic value of different electrophysiologic tests in cervical disk prolapse. *Neurology* 1988;38:1879-81
- 82) Lesion F, Bouasakao N, Clarisse J, Rousseaux, Jomin M. Results of surgical treatment of radiculomyelopathy caused by cervical arthrosis based on 1000 operations. *Surg Neurol* 1985;23:350-5
- 83) Lesion F, Jomin M, Viaud C et al. Cervical intradiskal injection of aprotinin. *Surg Neurol* 1984;21:539-42
- 84) Levin KH, Wilbourn AJ. Cervical radiculopathy: comparison of surgical and EMG localization. *Muscle Nerve* 1988;11:966-7
- 85) Lindsey RW, Newhouse KE, Leach J, Murphy MJ. Non-union following two-level anterior cervical discectomy and fusion. *Clin Orthop Rel Res* 1987;223:155-63
- 86) Lozes G, Fawaz A, Cama A et al. Discectomies of the lower cervical spine using interbody biopolymer (B.O.P.) implants. *Acta Neurochir (Wien)* 1989;96:88-93

- 87) Lunsford LD, Bissonette DJ, Jannetta PJ, Sheptak PE, Zorub DS. Anterior surgery for cervical disc disease. Part I. treatment of lateral cervical disc herniation in 253 cases. *J Neurosurg* 1980;53:1-11
- 88) Lunsford LD, Bissonette DJ, Zorub DS. Anterior surgery for cervical disc disease. Part 2: Treatment of cervical spondylotic myelopathy in 32 cases. *J Neurosurg* 1980;53:12-9
- 89) Majkowski RS, Miles AW, Bannister GC, Perkins J, Taylor GJS. Bone surface preparation in cemented joint replacement. *Journ Bone Joint Surg* 1993;75B:459-63
- 90) Malinin TI, Rosomoff HL, Sutton CH. Human cadaver femoral head homografts for anterior cervical spine fusions. *Surg Neurol* 1977;7:249-51
- 91) Martins AN. Anterior cervical discectomy with and without interbody bone graft. *J Neurosurg* 1976;44:290-5
- 92) McLellan Tew J, Mayfield FH. Complications of surgery of the anterior cervical spine. *Clin Neurosurg* 1976;23:424-34
- 93) Mumenthaler M, Schliack H (Eds). *Läsionen peripherer Nerven*. Uitg. Georg Thieme Verlag, Stuttgart/New York 1982.
- 94) Murphey F, Simmons JCH, Brunson B: Surgical treatment of laterally ruptured cervical disc. *J Neurosurg* 1973;38:679-83
- 95) Murphy MG, Gado M. Anterior cervical discectomy without interbody bone graft. *J Neurosurg* 1972;37:71-4
- 96) Neatherlin JS. Pharyngeocutaneous fistula: a rare result of anterior cervical discectomy and fusion. *Journ Neurosci Nurs* 1987;19:215
- 97) Negrin P, Lelli S, Fardin P. Contribution of electromyography to the diagnosis, treatment and prognosis of cervical disc disease: a study of 114 patients. *Electromyogr Clin Neurophysiol* 1991;31:173-9.
- 98) Newhouse KE, Lindsey RW, Clark CR, Lieponis J, Murphy MJ. Esophageal perforation following anterior cervical spine surgery. *Spine* 1989;14:1051-3
- 99) Nurick S. The pathogenesis of the spinal cord disorder associated with cervical spondylosis. *Brain* 1972;95:87-100
- 100) Odom GL, Finney W, Woodhall B, Durham NC. Cervical disk lesions. *JAMA* 1958;166:23-8
- 101) Oh SJ. *Clinical electromyography: nerve conduction studies*. Baltimore, University Park Press 1984.
- 102) Ongerboer de Visser BW, Schimsheimer RJ, Hart AAM. The H-reflex of the flexor carpi radialis muscle; a study in controls and radiation induced brachial plexus lesions. *Journ Neurol Neurosurg Psych* 1984;47:1098-101
- 103) Partanen J, Partanen K, Oikarinen H, Niemitukia L, Hernesniemi J. Preoperative electroneuromyography and myelography in cervical root compression. *Electromyogr Clin Neurophysiol* 1991;31:21-6.

- 104) Penning L, Wilmink JT, Woerden HHv, Knol E. CT myelographic findings in degenerative disorders of the cervical spine: clinical significance. *AJR* 1986;146:793-801
- 105) Penning L. Normal movements of the cervical spine. *Am J Roentgenol* 1978;130:317-26
- 106) Probst C. Ventrale Operationen bei zervikalen Diskushernien. *Neurochir (Stuttgart)* 1989;32:65-8
- 107) Raynor RB. Anterior or posterior approach to the cervical spine: an anatomical and radiologic evaluation and comparison. *Neurosurg* 1983;12:7-13
- 108) Rees Cosgrove C, Théron J. Vertebral arteriovenous fistula following anterior cervical spine surgery. *J Neurosurg* 1987;66:297-9
- 109) Richaud J, Lazorthes Y, Verdie JC et al. Chemonucleolysis for herniated cervical disc. *Acta Neurochir (Wien)* 1988;91:116-9
- 110) Riley LH, Robinson RA, Johnson KA et al. The results of anterior interbody fusion of the cervical spine. *J Neurosurg* 1969;30:127-33
- 111) Robertson JT. Anterior removal of cervical disc without fusion. *Clin Neurosurg* 1973;20:259-61
- 112) Robinson RA, Walker E, Ferlic DC et al. The results of anterior interbody fusion of the cervical spine. *Journ Bone Joint Surg* 1962;44A:1569-88
- 113) Roosen K. Knochenzement als Ersatzmittel zervikaler Bandscheiben. *Fortschr Med* 1982;100:2120-6
- 114) Roosen K. Experimentelle, Klinische und radiologische Langzeituntersuchungen zum Ersatz zervikaler Bandscheiben durch Knochenzement (Polymethylmethacrylat). *Habilitationschrift, Universitätsklinikum Essen*, 1979
- 115) Roosen K, Grote W, Bettag W. Komplikationen zervikaler Fusionsoperationen. *Neurochirurgia* 1975;18:1-11
- 116) Rosenørn J, Hansen EB, Rosenørn M. Anterior cervical discectomy with and without fusion.
- 117) Schimsheimer RJ, Ongerboer de Visser BW, Kemp B. The flexor carpi radialis H-reflex in lesions of the sixth and seventh cervical nerve root. *J Neurol Neurosurg Psychiatr* 1985;48:445-9
- 118) Schimsheimer RJ, Ongerboer de Visser BW, Kemp B, Bour LJ. The flexor carpi radialis H-reflex in polyneuropathy: Relations to conduction velocities of the median nerve and the soleus H-reflex latency. *J Neurol Neurosurg Psychiatr* 1987;50:447-52.
- 119) Schimsheimer RJ, Ongerboer de Visser BW, Bour LJ, Kropveld D, Ammers VCPJ van. Digital nerve somatosensory evoked potentials and flexor carpi radialis H-reflexes in cervical disc protrusion and involvement of the sixth or seventh cervical root: relations to clinical and myelographic findings. *Electroencephal Clin Neurophysiol* 1988;70:313-24.
- 120) Schimsheimer RJ. The electrodiagnosis of proximal lesions of the median nerve. *Thesis*, 1990.

- 121) Schmitz HJ, Kaden B, Fritz RT, Gross U, Fuhrman G. Performance of alloplastic materials and design of an artificial disc. In: Brock M, Mayer HM, Weigel K (Eds). The artificial disc. Uitg Springer Verlag. Berlijn Heidelberg, 1991.
- 122) Schott K, Koenig E. T-wave response in cervical root lesions. *Acta Neurol Scand* 1991;84: 273-6
- 123) Scoville WB, Dohrmann GJ, Corkill G. Late results of cervical disc surgery. *J Neurosurg* 1976;45:203-10
- 124) Senter HJ, Kortyna R, Kemp WR. Anterior cervical discectomy with hydroxylapatite fusion. *Neurosurg* 1989;25:39-43
- 125) Shabbahi MA, Khalil M. Segmental H-reflex studies in upper and lower limbs of healthy subjects. *Arch Phys Rehabil* 1990;71:216-22.
- 126) Shabbahi MA, Khalil M. Segmental H-reflex studies in upper and lower limbs of patients with radiculopathy. *Arch Phys Med Rehabil* 1990;71:223-7.
- 127) Shahani BT. The utility of proximal nerve conduction in radiculopathies: the pros. *Electroencephal Clin Neurophysiol* 1991;78:168-70.
- 128) Shima T, Keller JT, Alvira MM et al. Anterior cervical discectomy and interbody fusion. *J Neurosurg* 1979;51:533-8
- 129) Simmons EH, Bhalla SK. Anterior cervical discectomy and fusion. *Journ Bone Joint Surg* 1969;51B:225-37
- 130) Siqueira EB, Kranzler LI. Cervical interbody fusion using calf bone. *Surg Neurol* 1982;18:37-9
- 131) Smith GW, Robinson RA. The treatment of certain cervical spine disorders by anterior removal of the intervertebral disc and interbody fusion. *Journ Bone Joint Surg* 1958;40A:607-24
- 132) Smith MD, Emery SE, Dudley A, Murray KJ, Leventhal M. Vertebral artery injury during anterior decompression of the cervical spine. *Journ Bone Joint Surg* 1993;75B:410-5
- 133) Snyder GM, Bernhardt M. Anterior cervical fractional interspace decompression for treatment of cervical radiculopathy. *Clin Orthop* 1989;246:92-9
- 134) Spurling RG, Scoville WB. Lateral rupture of the cervical intervertebral discs. *Surg Gyneac Obst* 1944;78:350-8
- 135) Stam J, Crevel H v. Het onderzoek van de spierrekkings-reflexen. *Ned Tijdschr Geneesk* 1992;136:775-80
- 136) Steimle R, Jaquet G, Godard J et al. La hernie discale. Etude comparative des résultats de la voie d'abord postérieure interlaminaire et de la technique de Cloward. A propos de 100 cas opérés. *Chirurgie* 1988;114:244-51
- 137) Sugar O. Spinal cord malfunction after anterior cervical discectomy. *Surg Neurol* 1981;15:4-8
- 138) Sunder-Plassmann M. Kann die vordere Halsbandscheibenoperation ohne verblockung als standardmethode empfohlen werden? *Wien Med Wochenschr* 1974;124;suppl 20:3-11

- 139) Tackmann W, Radü EW. Observations on the application of electrophysiological methods in the diagnosis of cervical root compressions. *Eur Neurol* 1983;22:397-404
- 140) Taheri ZE, Gueramy M. Experience with calf bone in cervical interbody spinal fusion. *J Neurosurg* 1972;67-71
- 141) Teresi LM, Lufkin RB, Reicher MA et al. Asymptomatic degenerative disk disease and spondylosis of the cervical spine: MR imaging. *Radiology* 1987;164:83-8
- 142) Thomas JP, Finch R. Esophageal erosion. *Spine*, 1991;16:1238-40
- 143) Thomas PK, Holdorff B. Neuropathy due to physical agents. In: *Pheripheral Neuropathy*. Dyck PJ, Thomas PK, Eds. WB Saunders company Philadelphia 3rd ed. 1993
- 144) Tonzola RF, Ackil AA, Shahani BT, Young RR. Usefulness of electrophysiological studies in the diagnosis of lumbosacral root disease. *Ann Neurol* 1981;9:305-8.
- 145) Waal Malefijt J. de, Slooff TJJH, Huiskes R. De rol van het acrylcement bij het loslaten van de totale heupprothese. *Ned Tijdschr Geneesk* 1985;129:1725-8
- 146) West CGH. Bilateral brachial paresis following anterior decompression for cervical spondylosis. *Spine* 1986;11:176-8
- 147) White III AA, Southwick WO, Deponte RJ et al. Relief of pain by anterior cervical fusion for spondylosis. *Journ Bone Joint Surg* 1973;55A:525-34
- 148) White III AA, Southwick WO, Panjabi MM. Clinical instability in the lower cervical spine. A review of past and current concepts. *Spine* 1976;1:15-26
- 149) Whitecloud III TS. Management of radiculopathy and myelopathy by the anterior approach. In: Bailey RW, Sherk HH, Dunn EJ et al (Eds): *The cervical spine*. JB Lippincott Company, Philadelphia 1983, pp 411-24
- 150) Whitecloud III TS, Seago RA. Cervical discogenic syndrome. Results of operative intervention in patients with positive discography. *Spine* 1987;12:313-6
- 151) Whitehill R, Stowers SF, Fechner RE et al. Posterior cervical fusions using cerclage wires, methylmethacrylate cement and autogenous bone graft. *Spine* 1987;12:12-22
- 152) Wilbourn AJ, Aminoff MJ. AAEE minimonograph #32: The electrophysiologic examination in patients with radiculopathies. *Muscle and Nerve* 1988;11:1099-114.
- 153) Williams JL, Allen MB, Harkess JW. Late results of cervical discectomy and interbody fusion: some factors influencing the results. *Journ Bone Joint Surg* 1968;50A:277-86
- 154) Wilmink JT. Clinical relevance of cervical disk herniation diagnosed on the basis of MR imaging. *AJNR* 1989;1278 (letter)
- 155) Wilson DH, Campbell DD. Anterior cervical discectomy without bone graft. *J Neurosurg* 1977;47:551-5
- 156) Yamamoto I, Ikeda A, Shibuya N et al. Clinical long-term results of anterior discectomy without interbody fusion for cervical disc disease. *Spine* 1991;16:272-9

- 157) Yoss RE, Corbin KB, MacCarty CS et al. Significance of symptoms and signs in localization of involved root in cervical disk protrusion. *Neurology* 1957;7:673-83
- 158) Zdeblick TA, Ducker TB. The use of freeze-dried allograft bone for anterior cervical fusions. *Spine* 1991;16:726-9
- 159) Zdeblick TA, Wilson D, Cooke ME et al. Anterior cervical discectomy and fusion. A comparison of techniques in an animal model. *Spine* 1992;17:S418-26
- 160) Zeilstra DJ, Bettag W. Die ventrale zervikale Discektomie und Fusion mit Palacos. Erfahrungen von 1975 bis 1985. In: Bettag W, ed. *Neurochirurgie in ausgewählten Kapiteln*. Stuttgart, Hippokrates Verlag, 1987:139-45
- 161) Zippel, H. "Charité modular": Conception, experience, and results. In: Brock M, Mayer HM, Weigel K (Eds). *The artificial disc*. Uitg Springer Verlag. Berlijn Heidelberg, 1991.
- 162) Zirattu G, Fadda M, Patta G, Aiello I, Demurtas A, Turtas S. Clinical and electrophysiological investigation of the results of operation for lumbar disc hernia. *Ital J Orthop Traumatol* 1985;11:467-73

DANKBETUIGINGEN

Dit onderzoek kon alleen gebeuren dankzij de medewerking van een groot aantal afdelingen van het Sint Lucas Ziekenhuis te Amsterdam. Met name het personeel van de röntgenafdeling, de afdeling neurofysiologie en het secretariaat neurochirurgie ben ik veel verschuldigd. Ook dank ik mijn collega's van de afdeling neurologie voor hun morele ondersteuning; Marianne van Weeghen, die altijd weer de meest uiteenlopende artikelen wist op te duiken en Hans Moinat voor zijn geduld. Ik dank ook de audiovisuele dienst van de Dr Daniël Den Hoed Kliniek voor zijn bijdrage aan de definitieve vormgeving en de fotografie. Verder ben ik de directie van het Sint Lucas Ziekenhuis erkentelijk voor het creëren van een klimaat waarin onderzoek wordt aangemoedigd en voor de praktische ondersteuning die zij daaraan gegeven heeft. Daarnaast dank ik de Stichting tot Bevordering van Neurochirurgische Ontwikkeling Amsterdam voor haar ondersteuning van mijn onderzoek.

Meer in het bijzonder bedank ik:

Dr R.E.H. van Acker, beste Rob, ik ben je zeer erkentelijk voor de stimulans en de gelegenheid die je me hebt gegeven om dit onderzoek op je afdeling te doen en de bijdrage die je daaraan geleverd hebt.

Prof. dr B.J.J. Ansink, beste Ben, je hebt een niet-aflatende stroom patiënten en röntgenfoto's in het keurslijf van formuleren weten te drukken, waarvoor mijn hartelijke dank.

Dr G.A.A.G. Davies, beste Gareth, je enthousiasme vergoedde veel van de gemiste afspraken. Als we dan eenmaal samen foto's bekeken dan was dat altijd zeer verhelderend.

D.M.L. Laman, beste Martin, aan onze besprekingen van de H-reflex, gelardeerd met vrolijke uitweidingen over velerlei onderwerpen bewaar ik zeer goede herinneringen.

Dr H. van Duijn, beste Hans, ik ben jou en je afdeling veel dank verschuldigd voor de bereidwilligheid waarmee en de wijze waarop de gegevens voor mijn onderzoek zijn verzameld. Verder mis ik het rookkwartier.

E. Wouda, beste Ernest, met veel plezier denk ik terug aan de uren die we samen hebben besteed aan het beoordelen van foto's, en ik dank je voor je precisie daarin.

S.A.T.B. van den Akker, lieve Anne, voor het - mopperend - corrigeren van de zoveelste versie. Ik weet dat je je nog inhield, en wat een moeite je dat kost.

Ik ben veel dank verschuldigd aan de begeleiders van mijn onderzoek:

Prof. dr R. van Strik, voor zijn nauwkeurige en waardevolle kritiek.

Dr ir J. Oosting, die vanaf het eerste begin heeft bijgedragen aan de totstandkoming van dit onderzoek, en aan de definitieve tekst door zijn kritische blik. Zo het resultaat leesbaar is, dan is dat voor een groot deel te danken aan zijn opmerkingen.

Vooral ben ik prof. dr R. Braakman veel verschuldigd. Ik heb veel bewondering voor de wijze waarop u steeds de essentie van mijn onderzoek en mijn tekst wist te raken. De nauwgezetheid waarmee u diverse malen de tekst hebt doorgenomen heeft veel bijgedragen aan het eindresultaat.

Tot slot wil ik noemen:

Dr Ch. J. Vecht, beste Charles, hoewel je niet direct betrokken bent geweest bij onderzoek en uitwerking heeft de definitieve verslaggeving bij jou op de afdeling plaatsgevonden, en jouw stimulerende aanwezigheid en de gelegenheid die je gaf voor het voltooiën van het onderzoek zijn van grote invloed geweest op het uiteindelijk gereedkomen ervan.

Veel van de praktische hobbels rondom het doen verschijnen van de tekst zijn opgevangen door Janet van Vliet, die onvermoeibaar tabellen en verbeteringen in een zoveelste versie goot zonder haar goede humeur te verliezen.

Curriculum Vitae

Martin Jacques van den Bent werd op 5 juli 1957 te Badhoevedorp geboren. In 1975 behaalde hij het diploma Atheneum B, waarna hij medicijnen is gaan studeren aan de Vrije Universiteit te Amsterdam. Tijdens deze studie is hij onder andere werkzaam geweest op de afdeling medische filosofie.

Na zijn afstuderen in 1983 begon hij in 1984 met de opleiding tot neuroloog in het Hervormd Diaconessenhuis te Arnhem (hoofd: H. Becker). In afwachting van een definitieve A-opleidingsplaats was hij vervolgens van 1 jan 1985 tot en met 30 sept 1985 werkzaam op de afdeling neurochirurgie van het Sint Lucas Ziekenhuis te Amsterdam (hoofd: dr R.E.H. van Acker), tijdens welke periode de eerste voorbereidingen voor het huidige onderzoek zijn begonnen.

Daarna was hij van 1 okt 1985 tot en met 15 okt 1988 in opleiding tot neuroloog in het Sint Lucas Ziekenhuis (hoofd: prof. dr B.J.J. Ansink; tijdens de opleiding stage neurochirurgie van 1 okt 1986 t/m 31 mrt 1987 in het Academisch Medisch Centrum te Amsterdam (hoofd: prof. dr A.J.M. van der Werf), en stage psychiatrie van 1 aug 1987 t/m 31 jul 1988 in het Sint Lucas Ziekenhuis (hoofd: dr W. op den Velde)).

Tot zijn stage klinische neurofysiologie (van 1 jan t/m 31 dec 1991) in het Sint Lucas Ziekenhuis (hoofd: dr H. van Duijn) en nadien tot zijn huidige aanstelling was hij verbonden aan de afdeling neurologie als chef de clinique. Sinds 1 juli 1992 is hij staflid neurologie in de Dr Daniël Den Hoed Kliniek in Rotterdam.

En wij de niet te horen woorden fluistren:
Voorbij, voorbij, o en voorgoed voorbij.
Uit: J. C. Bloem, 'Herinnering'