

Elleboogluxaties: snel oefenen voor het beste resultaat!

D. den Hartog (Dennis), E.M.M. van Lieshout (Esther) and M.H.J. Verhofstad (Michiel)

Nederlands Tijdschrift voor Geneeskunde , Volume 159 - Issue A8884 p. 1- 5

NTvG Klinische Les

Elleboogluxaties: snel oefenen voor het beste resultaat!

Dr. Dennis den Hartog, MD PhD, traumachirurg

Dr. Esther M.M. van Lieshout, PhD MSc, researchcoördinator Traumachirurgie

Prof. dr. Michiel H.J. Verhofstad, MD PhD, traumachirurg

Trauma Research Unit Afdeling Heelkunde, Erasmus MC, Universitair Medisch Centrum
Rotterdam, Rotterdam

Correspondentie:

Dr. D. den Hartog, MD PhD

Erasmus MC, Universitair Medisch Centrum Rotterdam

Trauma Research Unit Afdeling Heelkunde

Postbus 2040

3000 CA Rotterdam

Tel. 010-7031050

Fax. 010-7032396

Mail: d.denhartog@erasmusmc.nl

Dames en Heren,

Jaarlijks bezoeken meer dan 1.000 personen in Nederland een spoedeisende hulp vanwege een elleboogluxatie na een val op uitgestrekte arm. We spreken van een simpele elleboogluxatie indien alleen bandletsel aanwezig is. Een complexe elleboogluxatie gaat gepaard met een begeleidende fractuur, voornamelijk van de radiuskop of proximale ulna. Gipsimmobilisatie na repositie van het ellebooggewricht leidt bij beide typen luxaties tot blijvende, vaak invaliderende, functiebeperking. Om deze problemen te voorkomen heeft een elleboogluxatie het meeste baat bij een functionele nabehandeling.

Casus 1

De eerste casus betreft een 27-jarige, professioneel acrobate bij een internationaal circus. Patiënte is tijdens een training verkeerd terecht gekomen op de linkerarm. Zij had direct een standsafwijking in de elleboog met functieverlies en pijn. Bij anamnese meldde patiënte tintelingen en “een slapend gevoel” in de linkerhand te ervaren. Bij lichamelijk onderzoek van de arm was er een standsafwijking, waarbij flexie en extensie nauwelijks mogelijk waren. De huid was intact. Neurovasculair waren geen afwijkingen te objectiveren. Onder de klinische verdenking van een elleboogluxatie werd de elleboog onder lokale anesthesie op de afdeling Spoedeisende Hulp gesloten gereponeerd. Hierdoor verdwenen de tintelingen, was de standsafwijking opgeheven en nam de beweeglijkheid van het ellebooggewricht toe. Bij het testen van de stabiliteit was er enige laxiteit aan de mediale zijde bij valgus stress. Dit leidde niet tot relaxatie. Een controlefoto toonde een anatomische stand van het gewricht zonder ossale afwijkingen. Deze simpele elleboogluxatie werd functioneel nabehandeld: na drukkend verband gedurende een paar dagen werd gestart met oefenen onder begeleiding van een fysiotherapeut.

Bij de laatste poliklinische controle, drie maanden na trauma, was de functie van haar elleboog sterk verbeterd. De kracht in de arm was nog niet volledig hersteld. Bij lichamelijk onderzoek was de elleboog stabiel in alle richtingen. Maximaal actieve flexie bedroeg 140° en extensie was 5° beperkt ten opzichte van de contralaterale zijde. Pronatie en supinatie waren niet beperkt.

Casus 2

Een 58-jarige man, journalist van beroep, werd op de afdeling Spoedeisende Hulp gezien met een geluxeerde elleboog na een val op uitgestrekte linkerarm. Röntgenfoto's toonden naast de luxatie een comminutieve fractuur van de radiuskop en een fractuur van het processus coronoïdeus (Regan & Morrey type I). Onder lokale anesthesie werd de elleboog gesloten gereponeerd. Vanwege instabiliteit werd tijdelijk een bovenarmgips aangelegd. Een CT-scan werd gemaakt voor nadere evaluatie van de fracturen en preoperatieve planning. Na zes dagen werd een open repositie en schroeffixatie verricht van de radiuskop. Gezien de geringe grootte werd het gefractureerde deel van het processus coronoïdeus ongemoeid gelaten. Vanwege persisterende instabiliteit werd additioneel een dynamische elleboogfixateur geplaatst. Direct postoperatief mocht patiënt onder begeleiding van een fysiotherapeut starten met oefenen van de elleboog zonder beperkingen. Na zes weken zagen we op de controlefoto beginnende consolidatie van de radiuskop en een congruent ellebooggewricht in twee richtingen. De fixateur werd op dat moment verwijderd. Flexie-extensie bedroeg 110-20-0 graden. Aansluitend werd een revalidatietraject gestart onder begeleiding van een fysiotherapeut. Ondanks een functieverbetering, bleef patiënt hinder houden van crepitaties ter plaatse van de radiuskop bij proneren en supineren. Die klachten leken veroorzaakt te worden door het osteosynthesemateriaal. Zes maanden na implantatie kon het osteosynthesemateriaal verwijderd

worden omdat de fractuur genezen was. Nadien waren de crepitaties verdwenen. Bij de laatste poliklinische controle na een jaar had patiënt geen pijn of functiebeperking meer. Bij testen was de elleboog stabiel en had een goede range-of-motion (flexie-extensie 145-0-0°; pro-/supinatie 90-0-90°). De laatste controlefoto toonde een congruent gewricht, periarticulaire ossificaties ontbraken.

Casus 3

De derde casus betreft een vrouw van 49 jaar, werkzaam als verkoopmedewerker. Tijdens een skivakantie in het buitenland was zij gevallen op haar uitgestrekte arm, resulterend in een simpele luxatie van de linker elleboog. In een lokaal ziekenhuis was de elleboog onbloedig gereponeerd en geïmmobiliseerd in een bovenarmgips. De controlefoto toonde een adequate repositie zonder ossaal letsel. Na een week werd het gips in een Nederlands ziekenhuis vervangen. Drie weken later werd het gips verwijderd en volgde oefentherapie onder begeleiding van een fysiotherapeut. Wederom drie weken later kwam patiënte naar de polikliniek vanwege een pijnlijke en stijve elleboog. Een controlefoto toonde een luxatiestand van het gewricht. Een poging de elleboog op de operatiekamer onbloedig te reponeren faalde, waarna een open repositie via een dorsale benadering werd verricht. Bij volledige extensie leek het gewricht congruent, terwijl bij flexie reluxatie optrad. Derhalve werd een elleboogfixateur geplaatst, die vergrendeld werd in extensie. De volgende dag toonde een controlefoto opnieuw een subluxatie van het gewricht. Dit was reden om patiënte, negen weken na het ongeval, met de fixateur *in situ*, te verwijzen naar ons ziekenhuis. Patiënte had op dat moment geen pijn of neurovasculaire stoornissen distaal van de elleboog. Er waren geen tekenen van een wondinfectie, noch van de pengaten van de fixateur. Twee weken na plaatsing werd een open repositie via een laterale en

mediale arthrotomie verricht. Na uitgebreide arthrolyse kon het ellebooggewricht anatomisch gereponeerd worden en was volledige flexie en extensie met een congruent gewricht mogelijk. Omdat het gewricht door de arthrolyse instabiel gemaakt was, werd een dynamische elleboogfixateur geplaatst. Onder doorlichting in AP en laterale richting werd de stand van het gewricht gecontroleerd. Bij volledige flexie en extensie bleef het gewricht nu goed congruent. Postoperatief kon patiënte haar arm onder begeleiding van een fysiotherapeut direct oefenen. Tijdens poliklinische controle zeven weken later werd de fixateur verwijderd. Flexie-extensie van de elleboog bedroeg 135-35-0° en pro-/supinatie van de onderarm was 90-0-70°. Patiënte gaf geen pijnklachten meer aan. Na 4,5 maand (zeven maanden na het ongeval) waren alle weke delen slank en fraai genezen. Het ellebooggewricht was stabiel. Flexie-extensie bedroegen 145-5-0° en pro-/supinatie was 90-0-90°. Radiologisch was het gewricht volledig congruent.

Beschouwing

Een elleboogluxatie is vooral een klinische diagnose, maar voor de differentiatie tussen een simpele of complexe luxatie is röntgendiagnostiek noodzakelijk. Veelal volstaat een conventionele röntgenfoto, maar indien twijfel bestaat over de exacte aard van de (begeleidende) letsels is een CT-scan geïndiceerd. Een MRI-scan heeft in het algemeen weinig toegevoegde waarde. Gesloten repositie kan over het algemeen onder lokale anesthesie op de spoedeisende hulp uitgevoerd worden. Na repositie worden de pivot-shift en valgus-varus test vaak uitgevoerd om de stabiliteit te testen. Over de validiteit van deze testen is echter discussie. Om de congruentie van het gewricht te evalueren en eventuele subluxatie uit te sluiten dient een controlefoto gemaakt te worden na de repositie en een week later. In casus 3 is dit laatste verzuimd.

Simpele elleboogluxatie

Uit een enquête blijkt dat de meerderheid van de traumachirurgen en orthopedisch chirurgen in Nederland een simpele luxatie met minimaal drie weken bovenarmgips nabehandelen.¹ Het nadeel van gipsimmobilisatie is het vertraagde functionele herstel en/of blijvende stijfheid van het ellebooggewricht.^{2,3} Na repositie van een simpele elleboogluxatie treedt echter in minder dan 2% een relaxatie op (zie casus 3).^{4,5} Dit impliceert dat functionele behandeling een veilige optie is. In een multicenter, gerandomiseerde studie (FuncSiE trial) toonden wij aan dat patiënten die functioneel behandeld waren een sneller herstel van functie hadden en sneller in staat waren hun dagelijkse activiteiten zoals werk te hervatten.⁶ Functionele nabehandeling bleek veilig en geen relaxaties tot gevolg te hebben. Casus 1 blijkt adequaat nabehandeld. Bij casus 3 had men niet

met gips moeten behandelen. Een eventuele subluxatie of relaxatie was in dat geval direct klinisch vastgesteld, waardoor een operatieve behandeling eerder uitgevoerd had kunnen worden.

Complexe elleboogluxatie

De belangrijkste ossale stabilisator tegen valgus-stress van het ellebooggewricht is de radiuskop. Derhalve dient een anatomische repositie en – in geval van een fractuur - fixatie van de radius nagestreefd te worden. Als reconstructie van een gefractureerde radiuskop niet haalbaar blijkt, dient direct een radiuskopprothese geplaatst te worden. Over fixatie van een fractuur van de processus coronoïdeus ulnae bestaat discussie. Een Regan & Morrey type II of III fractuur, met uitbreiding naar mediaal, zal gefixeerd dienen te worden om de aanhechting van het anterieure, mediale collaterale ligament (AMCL; dit is de sterkste ligamentaire band aan de mediale zijde) te waarborgen. Naar onze mening kan een klein fragment, Regan & Morrey type I, ongemoeid blijven.

Ondanks herstel van de ossale structuren blijkt een deel van de ellebogen persistent instabiel ten gevolge van uitgebreid bandletsel. Een van de behandelopties is het hechten van de ligamenten. Echter, anatomisch herstel van het totale ligamentaire complex blijkt technisch vaak onmogelijk.⁷ De meeste chirurgen geven een additioneel gipsverband om de ligamenten te beschermen met alle nadelen van de immobilisatie. In de literatuur ontbreekt bovendien sluitend bewijs dat operatief herstel van ligamenten een betere functionele uitkomst geeft.⁸ Daarom adviseren wij om bij persistente instabiliteit met sub- of relaxatie direct een dynamische elleboogfixateur te plaatsen. De fixateur voorkomt onder andere valgus, waardoor secundaire dislocatie van de radiuskop na osteosynthese en tractie op het MCL wordt vermeden. Gedurende de zes weken dat de fixateur *in situ* blijft kan de patiënt een volledig stabiel gewricht in alle richtingen oefenen. Daardoor kunnen de ligamenten in hun natuurlijke oriëntatie genezen. Het direct kunnen oefenen na een complexe elleboogluxatie voorkomt stijfheid van het gewricht.⁹ Ditzelfde principe geldt voor de behandeling van een instabiele knie na luxatie. De dynamische

fixateur biedt de knie rigide stabiliteit in alle richtingen behalve het sagittale vlak. Hierdoor is direct oefenen van flexie en extensie mogelijk, terwijl de ligamenten kunnen genezen.¹⁰

Voorwaarde is wel dat het rotatiepunt van de fixateur perfect overeenkomt met het rotatiepunt van het ellebooggewricht. Zo niet, dan dwingt een dynamische fixateur een gewricht juist in (sub)luxatie tijdens het bewegen. Bij onvoldoende ervaring kan het plaatsen van een dynamische elleboogfixateur tot een verhoogd complicatierisico leiden.

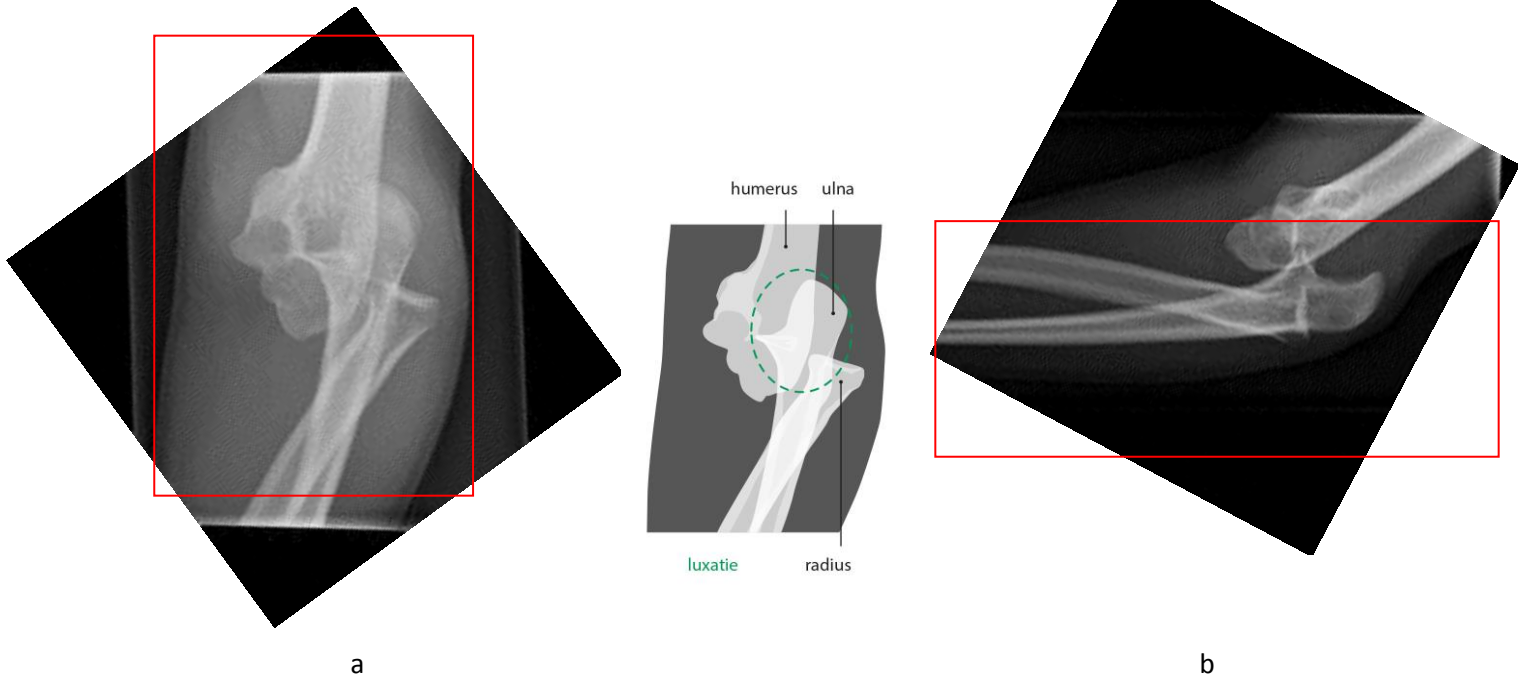
Revisiechirurgie van een persisterende (sub)luxatie van het ellebooggewricht dient in eerste instantie te bestaan uit een uitgebreide arthrolyse en anatomische reductie van het gewricht, waarna een dynamische fixateur het gewricht in de juiste richtingen stabiliseert. Ook na deze behandeling is direct oefenen met de fixateur veilig. Meestal leidt dit tot een uitstekende functie.

Conclusie

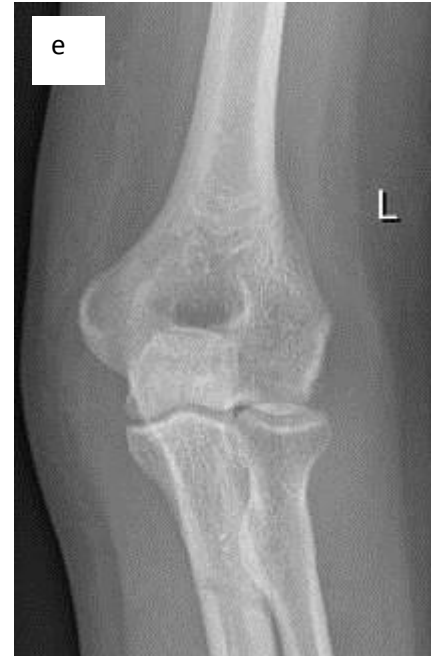
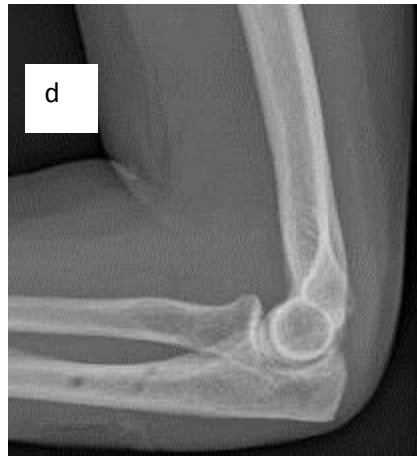
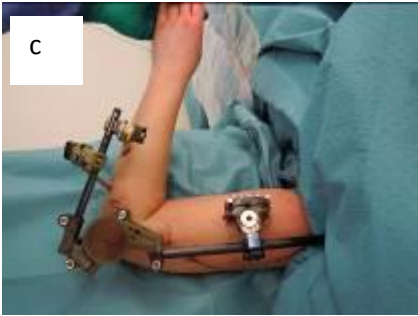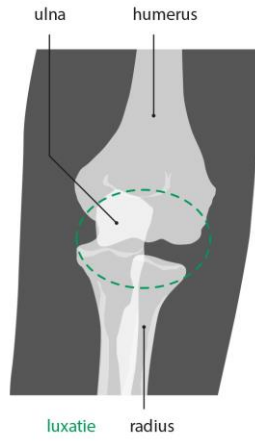
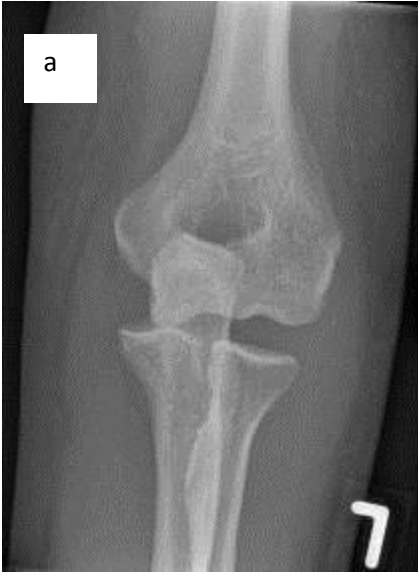Dames en Heren, een elleboogluxatie dient bij voorkeur zo snel mogelijk functioneel nabehandeld te worden teneinde de kans op maximaal functieherstel te vergroten. Bij een simpele elleboogluxatie is een gipsbehandeling derhalve obsoleet.

Bij een complexe elleboogluxatie met substantiële fractuurdislocatie dient osteosynthese plaats te vinden voor herstel van de ossale stabiliteit. Indien hiermee de stabiliteit is gewaarborgd, kan de patiënt direct postoperatief oefenen. Bij persisterende instabiliteit na osteosynthese biedt een dynamische elleboogfixateur de benodigde aanvullende stabiliteit, zodat de patiënt direct postoperatief mag starten met oefentherapie. Bij deze functionele nabehandeling is intensieve samenwerking tussen patiënt, fysiotherapeut en chirurg nodig om het beste resultaat te bereiken.

FIGUREN



Figuur 1 (a) Anterior-posteriore en (b) laterale opname van de röntgenfoto van de linker elleboog van patiënt A met een simpele elleboogluxatie. (Afgedrukt met toestemming van belanghebbende.)



Figuur 2 Linker elleboog van patiënt C. (a) Anterior-posteriore röntgenfoto met luxatiestand 9 weken na het trauma. (b) Peroperatieve doorlichting van het rotatiepunt na anatomische repositie. (c) Plaatsing van de dynamische elleboogfixateur tijdens de revisieoperatie. (d) Laterale en (e) anterior-posteriore röntgenopname na verwijderen van de fixateur toont anatomische stand. (f) Extensie en (g) flexie 6 maanden postoperatief. (Afdrukt met toestemming van belanghebbende.)

Referenties

1. De Haan J, Schep NWL, Peters RW, Tuinebreijer WE, den Hartog D. De behandeling van eenvoudige elleboogluxaties in Nederland - Uitkomsten van een enquête onder Nederlandse traumachirurgen. *Ned Tijdschr Traumatol* 2009;17(5):124-127.
2. Rafai M, Largab A, Cohen D, Trafah M. [Pure posterior luxation of the elbow in adults: immobilization or early mobilization. A randomized prospective study of 50 cases]. *Chir Main* 1999;18(4):272-8.
3. Maripuri SN, Debnath UK, Rao P, Mohanty K. Simple elbow dislocation among adults: a comparative study of two different methods of treatment. *Injury* 2007;38(11):1254-8.
4. Hildebrand KA, Patterson SD, King GJ. Acute elbow dislocations: simple and complex. *Orthop Clin North Am* 1999;30(1):63-79.
5. Josefsson PO, Johnell O, Gentz CF. Long-term sequelae of simple dislocation of the elbow. *J Bone Joint Surg Am* 1984;66(6):927-30.
6. de Haan J, den Hartog D, Tuinebreijer WE, Iordens GIT, Breederveld RS, Bronkhorst MWGA, et al. Functional treatment versus plaster for simple elbow dislocations (FuncSiE): a randomized trial. *BMC Musculoskelet Disord* 2010;11:263.
7. Hefti F, Stoll TM. [Healing of ligaments and tendons]. *Orthopade* 1995;24(3):237-45.
8. Josefsson PO, Gentz CF, Johnell O, Wendeborg B. Surgical versus non-surgical treatment of ligamentous injuries following dislocation of the elbow joint. A prospective randomized study. *J Bone Joint Surg Am* 1987;69(4):605-8.
9. Iordens GIT, Den Hartog D, Van Lieshout EMM, Tuinebreijer WE, De Haan J, Patka P, et al. Good Functional Recovery of Complex Elbow Dislocations Treated With Hinged External Fixation: A Multicenter Prospective Study. *Clin Orthop Relat Res* [E-Pub 2014, October 29].
10. Stannard JP, Nuelle CW, McGwin G, Volgas DA. Hinged external fixation in the treatment of knee dislocations: a prospective randomized study. *J Bone Joint Surg Am* 2015;96(3):184-91.

ABSTRACT

Elbow dislocations; early mobilization exercises for achieving the best result!

A dislocation with only ligament damage is called a simple elbow dislocation. A complex elbow dislocation is associated with fractures. Early mobilization exercises may prevent elbow stiffness.

Case one is 27-year old woman with a simple elbow dislocation. Patient was started early mobilization exercises immediately. Case two is a 58-year old man with a complex elbow dislocation. Following open reduction and internal fixation, a hinged elbow fixator was applied, and patient immediately started with active mobilization exercises. Case three is a 49-year old women with elbow stiffness and joint ingruency following persistent joint instability after a simple elbow dislocation. After arthrolysis, a hinged elbow fixator was mounted. In conclusion, early mobilization exercises after an elbow dislocation is mandatory to full functional recovery. Plaster immobilization should not be used. In case of persistent instability, a hinged external fixator is indicated.

EXTENDED ABSTRACT

Introduction; Annually, over 1,000 persons report to the Emergency Department with an elbow dislocation, following a fall on an outstretched arm. A dislocation with only ligament damage is called a simple elbow dislocation. A complex elbow dislocation is associated with fractures, predominantly of the radial head or proximal ulna. Early mobilization exercises are advised in order to prevent elbow stiffness which occurs after plaster immobilization.

Case description; Case one is 27-year old woman, who fell on her left arm during acrobatics training. A simple elbow dislocation was diagnosed in the Emergency Department. A control X-ray taken after closed reduction of the elbow joint showed joint congruency. As no redislocation occurred during stability testing, the patient was treated with a pressure bandage for a few days. She started early mobilization exercises. After three months, patient showed maximum active flexion (140°) and a 5° extension deficit. Full range of motion was achieved for pronation and supination. She resumed her acrobatics training without limitations.

Case two is a 58-year old man, who reported to the Emergency Department with a complex elbow dislocation. X-ray showed a comminuted fracture of the radial head and Regan & Morrey type I fracture of the coronoid process. Open reduction and internal screw fixation of the radial head was performed. Because of persistent instability, a hinged elbow fixator was applied, and patient immediately started with active mobilization exercises. The fixator was removed after six weeks at the Outpatient Department. X-ray confirmed joint congruency. The screws were removed after fracture consolidation because of crepitation during pronation and supination. After one year, the patient had no functional disability anymore. The elbow joint was stable and had full range of motion (flexion-extension 145-0-0°; pronation-supination 90-0-90°).

Case three is a 49-year old women, who reported to the Emergency Department with a simple elbow dislocation, following a fall during skiing. After closed reduction, the elbow joint was immobilized in an upper arm plaster cast for four weeks. No X-rays were made. Despite physical therapy, patient suffered from pain and joint stiffness. A plain radiograph showed redislocation of the elbow joint. Following open reduction, joint congruency was achieved only in full extension. Joint redislocation occurred in flexion. An external fixator was placed, and was locked with the elbow in extension. Revision surgery was performed two weeks later. After arthrolysis, a hinged elbow fixator was mounted. As a result, the elbow joint was stable and congruent, and full range of motion was possible. After seven weeks, the fixator was removed at the Outpatient Department. Intensive mobilization exercises finally resulted in a 145-5-0° flexion-extension and 90-0-90° pronation-supination, without any complaints.

Conclusion; Early mobilization exercises after an elbow dislocation is critical and is aimed at increasing the odds of full functional recovery. Plaster immobilization should not be used.

Complex elbow dislocations may need open reduction and internal fixation of the fracture(s). In case of persistent instability, we advise to mount a hinged external fixator and to start early mobilization exercises directly after surgery.