

See discussions, stats, and author profiles for this publication at: <https://www.researchgate.net/publication/287395734>

A rapidly progressive asymmetric tonsillar tumor in a 6-year-old child

Article in *Nederlands Tijdschrift voor Keel- Neus- Oorheelkunde* · July 2010

CITATIONS

0

READS

8

4 authors, including:



[Froukje Leontine Joris Cals](#)

Erasmus University Rotterdam

5 PUBLICATIONS 53 CITATIONS

[SEE PROFILE](#)

All content following this page was uploaded by [Froukje Leontine Joris Cals](#) on 26 January 2016.

The user has requested enhancement of the downloaded file. All in-text references [underlined in blue](#) are added to the original document and are linked to publications on ResearchGate, letting you access and read them immediately.

Een asymmetrische snel progressieve tonsillaire tumor bij een kind van zes jaar

F.L.J. Cals, J. Goumans, C.M. Zwaan, J.A. Borgstein

Samenvatting

Het Burkitt-lymfoom is een slecht gedifferentieerd, zeldzaam en agressief type van het non-hodgkin-lymfoom. In dit artikel beschrijven wij een casus van een meisje van zes jaar, die zich presenteerde in het Sophia Kinderziekenhuis van het Erasmus MC (Erasmus MC – Sophia) met een snel progressieve, inspiratoire stridor en een bedreigde luchtweg op basis van een forse asymmetrische suspecte zwelling van de tonsil rechts. Met een beenmergaspiraats werd de diagnose Burkitt-lymfoom bevestigd en behandeling met chemotherapie ingezet. Hierop slonk de tumor binnen enkele dagen aanzienlijk, zodat operatief ingrijpen om de luchtweg veilig te stellen, niet meer nodig was.

Trefwoorden

Kind, asymmetrische tonsil, Burkitt-lymfoom, chemotherapie

Inleiding

Tonsillectomie is één van de meest frequent uitgevoerde operaties bij kinderen. Indicaties voor deze ingreep zijn: een obstructieve luchtweg, recidiverende tonsillitis of evidente asymmetrie van de tonsillen.¹ De prevalentie van fysiologische asymmetrische tonsillen bij kinderen varieert in de literatuur tussen 1,7% en 18%.^{2,3} Dit kan in de meeste gevallen worden toegeschreven aan links–rechts variaties in de diepte van de tonsillaire fossa.² Hoewel het zeldzaam is, is het non-hodgkinlymfoom (NHL) één van de meest voorkomende maligniteiten bij kinderen. 40% van alle NHL is een Burkitt-lymfoom, waarvan 9% primair is gelokaliseerd in het hoofd-halsgebied. Het is daarom belangrijk bij asymmetrische tonsillen alert te blijven op een oncologische aandoening. Dohar et al. zagen bij routinematig verricht pathologisch onderzoek na tonsillectomieën van 2012 kinderen, slechts één primair tonsillair

lymfoom.⁴ Netser et al. vonden geen lymfomen in 2771 onderzochte tonsillen.⁵ De verdenking op een maligniteit wordt sterker bij een klinische presentatie met recente asymmetrische tonsillaire groei en een abnormaal aspect van de tonsil, in combinatie met cervicale lymfadenopathie, hepatosplenomegalie, bloedbeeldafwijkingen en nevensymptomen zoals gewichtsverlies, koorts, moeheid en/of nachtzweeten.²

In dit artikel wordt de casus van een jong meisje besproken dat zich presenteerde met een bedreigde luchtweg door een tonsillair non-hodgkinlymfoom.

Ziektegeschiedenis

Een zesjarig meisje werd vanuit de tweedelijnsgezondheidszorg ingestuurd naar het Erasmus MC - Sophia wegens een bedreigde luchtweg. Sinds één week had dit patiëntje progressieve klachten van snurken, inspiratoire stridor en dyspnoe d'effort, met bij navragen tevens vermoeidheidsklachten, koorts en gewichtsverlies. De huisarts had haar met verdenking op een tonsillitis reeds behandeld met een amoxicillinekuur waarop ze niet reageerde.

Bij KNO-onderzoek werd een bleek, hangerig meisje gezien met een inspiratoire stridor en een omineuze spraak. Ze had een temperatuur van 38,2 °C. In de orofarynx werd rechts een forse onregelmatige, paars-rode tonsillaire zwelling gezien die reikte over de mediaanlijn tot in de andere tonsilnis. De tonsil en de rechter farynxboog vertoonden toegenomen vaatinjectie (figuur 1A). Het oriënterend bloedonderzoek met $32 \times 10^9/l$ trombocyten en $13,7 \times 10^9/l$ leukocyten, waarvan 9% blasten, wees in de richting van een hematologische maligniteit. Het LDH van 3903 U/l en het urinezuur van 1,08 mmol/l waren aanwijzingen voor weefselverval en kunnen worden geïnterpreteerd als tumoractiviteit. In het perifere bloed werd een monoklonale B-celpopulatie gevonden met een immunofenotype passend bij rijpe B-cellen met celmembraangebonden immuun-

F.L.J. Cals, ANIOS
KNO, Erasmus MC,
Rotterdam

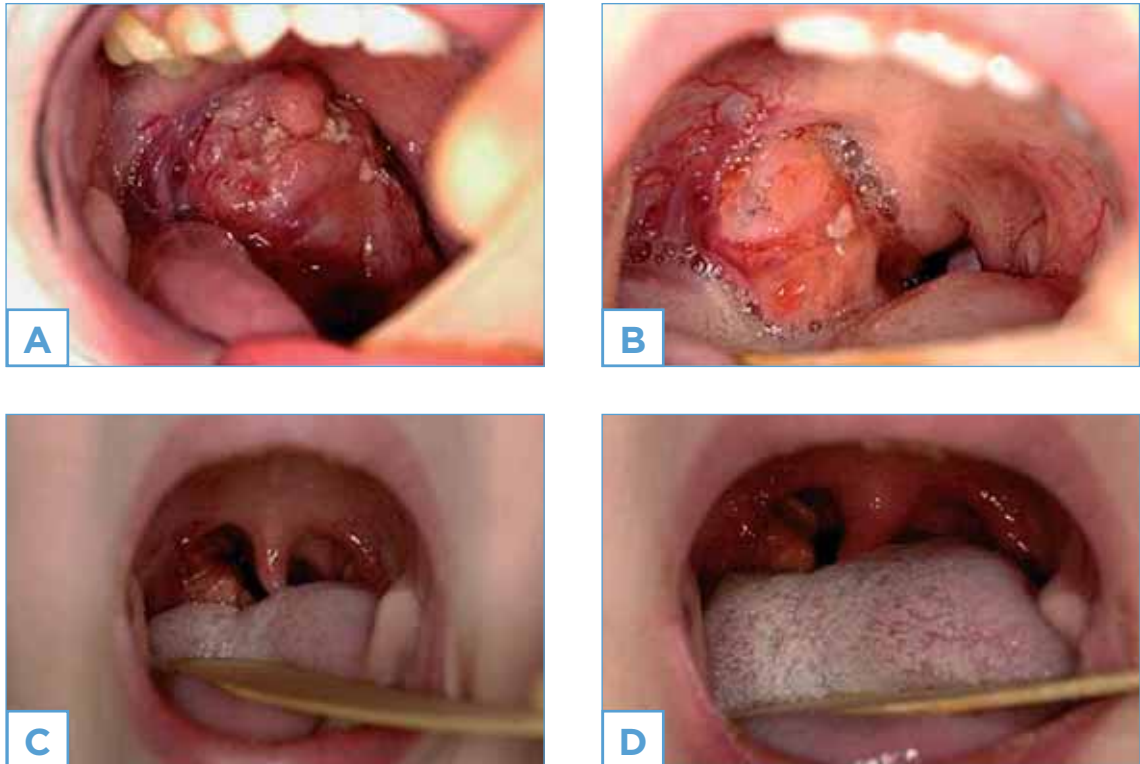
J. Goumans: AIOS
KNO, Erasmus MC,
Rotterdam

Dr. C.M. Zwaan, kinder-
oncoloog, Erasmus MC -
Sophia, Rotterdam

Dr. J.A. Borgstein,
KNO-arts, Erasmus MC -
Sophia, Rotterdam

Correspondentieadres:

Dr. J.A. Borgstein,
KNO-arts
Erasmus MC - Sophia
Dr. Molewaterplein 60
(Sp1417)
3015 GJ Rotterdam
e-mail: j.borgstein@
erasmusmc.nl



Figuur 1. Foto's van mondholte van een patiënte met Burkitt-lymfoom van de rechtertonsil. Dagvermelding is dag na presentatie in het Erasmus MC – Sophia. Dag 2 is de start van de behandeling. A=dag 2, B=dag 5, C=dag 8, D=dag 11.

globulinenexpressie, waarop de werkdiagnose B-cel-NHL werd gesteld. Door de omvang van de tumor was intubatie onmogelijk, zodat de voorkeur werd gegeven om onder spontane ademhaling, een beenmerg- (BM-) en een liquorpunctie te verrichten. De uitslagen bevestigden de verdenking op een NHL van het Burkitt-type met uitbreiding in het centraal-zenuwstelsel (CZS). Tevens werden bij echografisch onderzoek van het abdomen een splenomegalie en haarden in alle leversegmenten gezien. Vanwege de verwachte snelle chemotherapierespons werd in eerste instantie van een tonsillectomie afgezien. Concluderend was er sprake van een tonsillair Burkitt-lymfoom (BL) stadium IV, volgens de stadiering van Murphy (tabel 1).⁶ Ons patiëntje viel door de uitbreiding in het CZS, volgens het huidige SKION-protocol (Stichting Kinderoncologie Nederland) voor behandeling van kinderen met B-cel-NHL in behandelgroep C2 (tabel 2).⁷ Er werd direct gestart met een COP-kuur chemotherapie: prednisolon, vincristine en cyclofosfamide intraveneus met intrathecaal methotrexaat. Gedurende de eerste dagen van de opname waren er frequente saturatiedalingen tot 60% ten gevolge van een obstructieve ademhaling waarvoor een rebreathing mask en extra

zuurstof nodig was. Operatief ingrijpen voor het veilig stellen van de luchtweg bleek echter niet nodig door de snelle en forse regressie van het lymfoom. Het klinisch beeld van de aangedane tonsil werd gebruikt om de respons van de behandeling te beoordelen (figuur 1B-D).

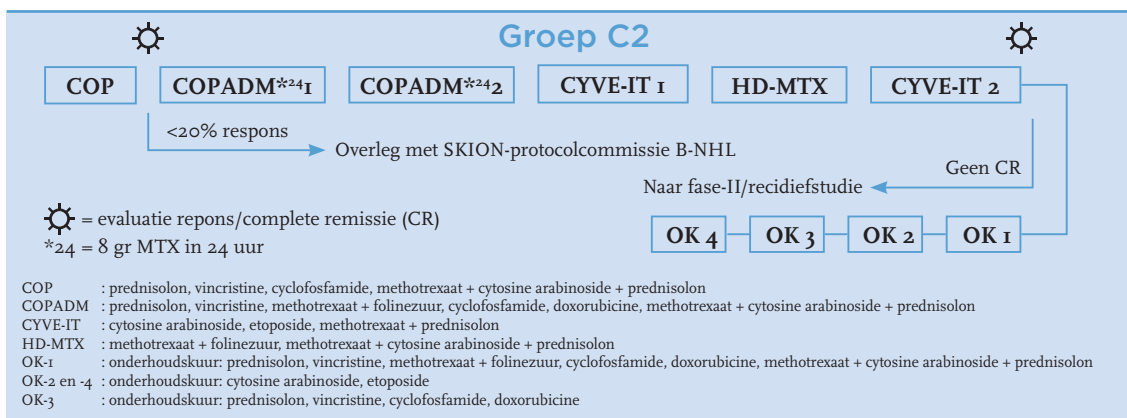
Na het herstel uit aplasie van de vijfde kuur werd complete remissie verwacht (tabel 2). Bij ons patiëntje werd echter onder therapie een zeer zeldzaam recidief in het beenmerg vastgesteld. Een salvage-behandeling met rituximab en andere chemotherapie mocht niet baten. Zes maanden na haar eerste presentatie in het ziekenhuis is zij thuis overleden.

Beschouwing

De chirurg Denis Burkitt beschreef vijftig jaar geleden tijdens zijn werk in ontwikkelingslanden in Afrika, voor het eerst het Burkitt-lymfoom (BL) bij kinderen in Oeganda.⁸ Het is een zeldzaam, slecht gedifferentieerd en agressief non-hodgkinlymfoom (NHL) dat wordt gekarakteriseerd door een monoklonale proliferatie van rijpe B-lymfocyten. Er kunnen drie varianten worden onderscheiden: de endemische, de sporadische en de immuungecompromitteerde

Tabel 1. Staging volgens Murphy.

Stadium I	Eén enkele tumor (extranodaal) of lymfklierlokalisatie, met uitzondering van het mediastinum of het abdomen
Stadium II	<ul style="list-style-type: none"> Eén enkele tumor (extranodaal) met regionale lymfklieruitbreiding Twee of meer lymfklierlokalisaties aan dezelfde zijde van het diafragma Twee afzonderlijke tumorlokalisaties met of zonder lymfklieruitbreiding naar dezelfde zijde van het diafragma Eén primaire tumor uitgaande van de tractus digestivus, met of zonder uitbreiding naar het eerstvolgende mesenteriale lymfklierstation die volledig is geresceerd
Stadium III	<ul style="list-style-type: none"> Twee afzonderlijke tumorlokalisaties aan beide zijden van het diafragma Twee of meer lymfklierlokalisaties boven en onder het diafragma Alle primaire intrathoracale tumoren (mediastinum, thymus, pleura) Alle uitgebreide primaire intra-abdominale inoperabele tumoren Alle paraspinale of epidurale tumoren, ongeacht tumorlokalisaties elders
Stadium IV	Initiële CZS-uitbreiding en/of beenmerguitbreiding

Tabel 2. Behandelprotocol Burkitt-lymfoom stadium IV (SKION).


variant. Deze varianten hebben een karakteristieke translocatie tussen het cellulaire c-myc-oncogen op chromosoom-8 en één van de immuunglobulinegenen. De translocatie leidt tot deregulatie van het c-myc-oncogen dat resulteert in ongecontroleerde proliferatie van B-lymfocyten. Typische translocaties zijn: t(8;14) (q24;q32), t(8;22) (q24;q11) en t(2;8) (q12;q24) die respectievelijk in 80%, 15% en 5% voorkomen.⁹ Door de deregulatie van het c-myc-oncogen verdubbelen de B-lymfocyten zich elke 25,6 uur en staat het BL momenteel te boek als de snelst delende tumor die bekend is.¹⁰

De drie beschreven varianten van het BL hebben verschillende geografische, epidemiologische en klinische kenmerken (tabel 3). De endemische variant wordt gevonden in equatoriaal Afrika en in Papoea Nieuw-Guinea. De sporadische en de immuungecompromitteerde varianten worden vooral gezien in de Verenigde Staten (VS) en in Europa. De incidentie van het endemische BL is 10 keer hoger dan de sporadische variant (25 versus 2,5 pa-

tiënten/miljoen personen/jaar). Het BL komt bij alle varianten vaker voor bij mannen (man:vrouw-ratio 2-3:1).¹¹

Decennia geleden werd de associatie tussen de endemische variant van het BL met het Epstein-Barr virus (EBV) voor het eerst beschreven. Bij 95% van de lymfomen wordt een positieve anti-EBV-antistoftiter gevonden; dit in tegenstelling tot de sporadische variant waar de anti-EBV-titer slechts in 20-30% van de gevallen is verhoogd. Ondanks deze langbekende associatie blijft de precieze rol van EBV in de pathogenese van BL onzeker en slechts gebaseerd op theorieën.¹²

De endemische variant presenteert zich voornamelijk bij jonge kinderen, met een piekincidentie tussen de zes en 10 jaar, als een zwelling in het aangezicht (60-80%), kaak of orbita.¹³ De sporadische variant wordt voornamelijk gezien bij kinderen en presenteert zich meestal in de lymfeklieren (56%), extranodaal in het abdomen (21%) of in het beenmerg (14%). Slechts 9% van de sporadische vorm

Tabel 3. Varianten van het Burkitt-lymfoom.

	Endemisch	Sporadisch	Immuungecompromitteerd
Epidemiologie	Equatoriaal Afrika	Verenigde Staten, Europa	Verenigde Staten, Europa
Incidentie	25 per 1 miljoen/jaar	2,5 per 1 miljoen/jaar	50-100 per 1 miljoen aidsgevallen per jaar
Klinische presentatie	Kinderen met tumor in kaak of orbita	Kinderen met lymfadenopathie of abdominale tumor	Volwassenen met lymfadenopathie
Cofactoren	Malaria		HIV
Verhoogde EBV-titer	100%	20-30%	30-40%
Prognose	Goed (90% overleving)	Goed (90% overleving)	Matig (40% overleving)

is gelokaliseerd in het hoofd-halsgebied. Op het moment van diagnose is de ziekte vaak al uitgebreid naar het centrale zenuwstelsel (CZS) (20-30%).¹¹ De immuungecompromitteerde variant wordt zelden gezien bij kinderen. Deze presenteert zich voornamelijk bij volwassen patiënten met aids als een systemische lymfadenopathie.¹⁴

De diagnose is gebaseerd op morfologisch (cytologie en/of histologie), immunologisch, cyto- en moleculair genetisch onderzoek van tumorweefsel. Dunne-naald-aspiratiecytologie wordt afgeraden, omdat dit meestal onvoldoende materiaal oplevert voor een uitgebreide karakterisering en classificerende diagnose. Voor stadiëring zijn bloedonderzoek, beenmergaspiratie, liquoronderzoek en echografisch onderzoek van het abdomen geïndiceerd.⁷ Het classificatiesysteem volgens Murphy is algemeen geaccepteerd (tabel 1).⁶

Patiënten met een BL worden behandeld met als eerste keuze chemotherapie. Vanwege de hoge delingsactiviteit van de cellen in verschillende stadia van de delingscyclus is combinatiebehandeling te verkiezen boven monochemotherapie.¹⁵ Met chemotherapie is de vijfjaarsoverleving voor alle stadia gemiddeld 90%. Zelfs patiënten met uitgebreidere ziekten (zoals uitbreiding in het beenmerg of CZS) doen het over het algemeen redelijk doordat de hoge dosis intrathecaal toegediend methotrexaat en cytosine arabinoside een goede penetratie van het CZS geven. Uit onderzoek blijkt dat de toevoeging van in opzet curatieve locoregionale radiotherapie of chirurgie de morbiditeit verhoogd zonder invloed op de overleving.¹⁶ Voor het veilig stellen van de luchtweg of indien de diagnose niet op een alternatieve manier kan worden bevestigd, is het echter soms noodzakelijk chirurgisch de tumormassa te redu-

ceren of een incisiebiopt uit te voeren. Behandeling met rituximab wordt momenteel als experimentele salvagetherapie voorgeschreven bij onvoldoende remissie.¹⁷ Gezien de variabele remissiepercentages maakt rituximab nog geen deel uit van het standaard behandelprotocol.¹⁸

Conclusie

Burkitt-lymfoom is een zeldzaam neoplasma met een hoge delingsactiviteit. De in Europa meest voorkomende endemische variant treft voornamelijk patiënten in de eerste decade van hun leven. Op KNO-gebied moet men bedacht zijn op het BL bij snelgroeiende zwellingen in de mond- en keelholte in combinatie met cervicale lymfadenopathie, hepatosplenomegalie, bloedbeeldafwijkingen en nevensymptomen als gewichtsverlies, koorts, moeheid en/of nachtzweeten. Specifiek bij verdenking op een tonsillair lymfoom dient men te letten op de asymmetrie en een eventuele suspecte verandering van de tonsil. De behandeling van eerste keuze is chemotherapie, met kans op een snelle en forse respons. Het verdient aanbeveling om voor beoordeling van de respons op chemotherapie chirurgische tumorreductie of resectie te vermijden. Met een goede reactie op chemotherapie kunnen uitstekende overlevingspercentages worden bereikt.

Abstract

Burkitt lymphoma is a poorly differentiated, rare and aggressive type of a non-hodgkin lymphoma. In this article we describe a 6-year-old girl, who was seen in Sophia Children's Hospital of the Erasmus Medical Center with a rapidly progressive inspiratory stridor and obstructed airway due to a right sided

asymmetric tonsillar tumor. Bone marrow biopsy confirmed the diagnosis of Burkitt lymphoma and she was started on chemotherapy. The tumor size decreased markedly within several days, so that surgical intervention for a safe airway could be avoided.

Keywords

Child, asymmetric tonsil, Burkitt lymphoma, chemotherapy

Literatuur

1. NvK-HEHVK. Hoofd-Halsgebied, Conceptring Ziekten van Adenoïd en Tonsillen in de Tweede lijn. 2007.
2. [Harley EH. Asymmetric tonsil size in children. Arch Otolaryngol Head Neck Surg. 2002;128\(7\):767-9.](#)
3. [Akçay A, et al. Variation in tonsil size in 4- to 17-year-old schoolchildren. J Otolaryngol. 2006;35\(4\):270-4.](#)
4. [Dohar JE, Bonilla JA. Processing of adenoid and tonsil specimens in children: a national survey of standard practices and a five-year review of the experience at the Children's Hospital of Pittsburgh. Otolaryngol Head Neck Surg. 1996;115\(1\):94-7.](#)
5. [Netser JC, et al. Value-based pathology: a cost-benefit analysis of the examination of routine and nonroutine tonsil and adenoid specimens. Am J Clin Pathol. 1997;108\(2\):158-65.](#)
6. [Murphy SB. Classification, staging and end results of treatment of childhood non-Hodgkin's lymphomas: dissimilarities from lymphomas in adults. Semin Oncol. 1980;7\(3\):332-9.](#)
7. SKION. Landelijk protocol voor de behandeling van kinderen en adolescenten met een B-cel non-Hodgkin lymfoom of B-ALL. 2008.
8. [Burkitt D. A sarcoma involving the jaws in African children. Br J Surg. 1958;46\(197\):218-23.](#)
9. [Dalla-Favera R, et al. Human c-myc onc gene is located on the region of chromosome 8 that is translocated in Burkitt lymphoma cells. Proc Natl Acad Sci USA. 1982;79\(24\):7824-7.](#)
10. [Iversen OH, et al. Cell kinetics in Burkitt lymphoma. Eur J Cancer. 1974;10\(3\):155-63.](#)
11. [Mbulaiteye SM, et al. Sporadic childhood Burkitt lymphoma incidence in the United States during 1992-2005. Pediatr Blood Cancer. 2009;53\(3\):366-70.](#)
12. [Hecht JL, Aster JC. Molecular biology of Burkitt's lymphoma. J Clin Oncol. 2000;18\(21\):3707-21.](#)
13. [Ogwang MD, et al. Incidence and geographic distribution of endemic Burkitt lymphoma in northern Uganda revisited. Int J Cancer. 2008;123\(11\):2658-63.](#)
14. [Gabarre J, et al. Human immunodeficiency virus-related lymphoma: relation between clinical features and histologic subtypes. Am J Med. 2001;111\(9\):704-11.](#)
15. [Patte C, et al. The Societe Francaise d'Oncologie Pediatrique LMB89 protocol: highly effective multiagent chemotherapy tailored to the tumor burden and initial response in 561 unselected children with B-cell lymphomas and L3 leukemia. Blood. 2001;97\(11\):3370-9.](#)
16. [Link MP, et al. Results of treatment of childhood localized non-Hodgkin's lymphoma with combination chemotherapy with or without radiotherapy. N Engl J Med. 1990;322\(17\):1169-74.](#)
17. [de Vries MJ, Veerman AJ, Zwaan CM. Rituximab in three children with relapsed/refractory B-cell acute lymphoblastic leukaemia/Burkitt non-Hodgkin's lymphoma. Br J Haematol. 2004;125\(3\):414-5.](#)
18. [Seifert G, et al. Fatal course after administration of rituximab in a boy with relapsed all: a case report and review of literature. Haematol. 2006;91\(1\):69-71.](#)