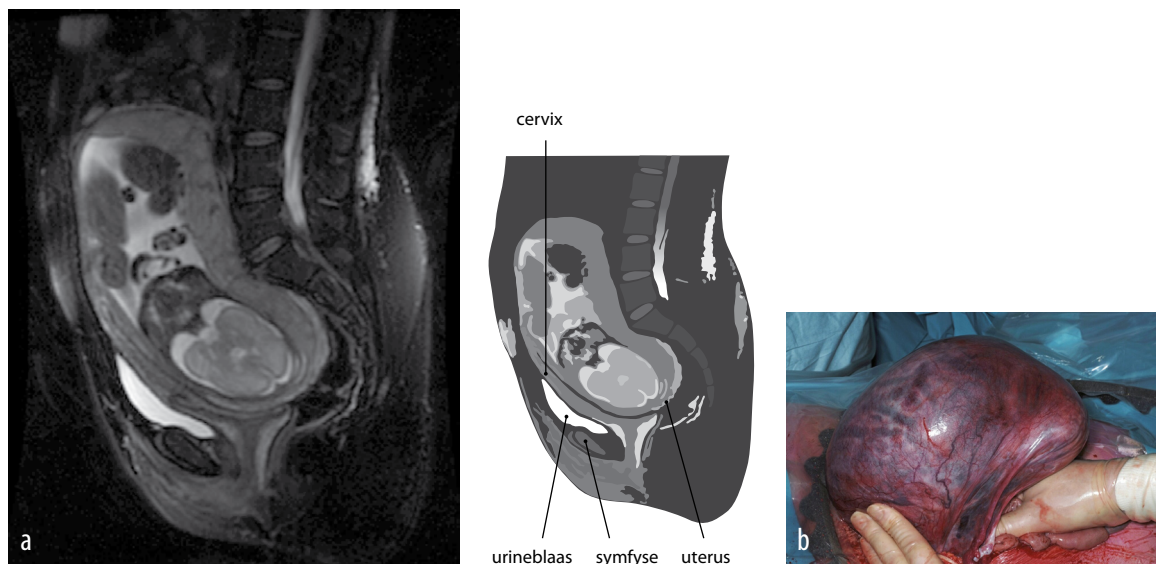


DIAGNOSE IN BEELD

Een primigravida met buikpijn

L.C.A. (Rianne) Vink-van Os en Johannes J. Duvekot



FIGUUR (a) MRI-afbeelding met uterus in extreme retroflexie; de blaas is langgerekt en de vagina en cervix hebben een anterieure ligging. (b) Uterus met foetus in stuitligging tijdens sectio caesarea.

CASUS

Een 35-jarige primigravida werd bij ruim 20 weken zwangerschapsduur verwezen vanwege een moeilijk visualiseerbaar foetaal caput diep in het bekken. Structureel echografisch onderzoek toonde een uterus in retroflexie en een foetus in stuitligging. Bij vaginaal toucher leek de cervix naar anterior gelegen. Met transvaginale echografie was de cervix niet te visualiseren. Patiënte katheteriseerde zichzelf sinds 3 weken vanwege urineretentie. Er werd afgezien van reponeren, vanwege het risico op complicaties zoals vroeggeboorte. Bij een zwangerschapsduur van 27 3/7 weken werd patiënte opgenomen wegens buikpijn. MRI toonde een uterus incarcerata en bevestigde de eerdere echografi-

sche bevindingen (figuur). Er werd gestart met adequate pijnmedicatie. Vanwege toename van de pijnklachten werd bij een zwangerschapsduur van 34 3/7 weken een primaire sectio caesarea verricht. Patiënte had een naar links getordeerde uterus incarcerata (zie de figuur). Na reponeren van de uterus in strekstand werd via een mediane corporele incisie een zoon geboren van 2000 g. De genitalia interna waren niet-afwijkend. Uterus incarcerata is een zeldzame aandoening waarbij de geretroflecteerde uterus gevangen raakt in het kleine bekken. De diagnose dient overwogen te worden bij een combinatie van buikpijn, echografisch diep gelegen foetus en een hooggelegen of niet te bereiken cervix bij vaginaal toucher. MRI kan de diagnose bevestigen.

DIAGNOSE

Uterus incarcerata.

Aanvaard op 23 juni 2010

Citeer als: Ned Tijdschr Geneesk. 2011;155:A2219

➤ [Meer op www.ntvg.nl/klinischepraktijk](http://www.ntvg.nl/klinischepraktijk)

Erasmus MC, afd. Gynaecologie, Rotterdam.

Drs. L.C.A. Vink-van Os, anios (thans: gynaecoloog

in opleiding, Sint Franciscus Gasthuis,

Rotterdam); dr. J.J. Duvekot, gynaecoloog.

Contactpersoon: drs. L.C.A. Vink-van Os

(l.vanos@erasmusmc.nl).