

# Blaaskankerpathologie: van cystoscoop naar microscoop

Geert J.L.H. van Leenders

Published online: 25 November 2015  
© The Author(s) 2015. This article is published with open access at Springerlink.com

**Samenvatting** Pathologische evaluatie van urineblaasweefsel wordt als gouden standaard beschouwd bij de diagnose van urotheelafwijkingen. Er bestaan verschillende ziekte-entiteiten, zoals papillaire cystitis, waarbij het pathologisch onderscheid met urotheelcarcinoom lastig tot onmogelijk is. Goede informatievoorziening over klinische achtergronden en cystoscopische bevindingen zijn dan onontbeerlijk voor een correcte diagnose. Daarnaast kan additionele pathologische rapportage over varianten, gradering en stadiëring van urotheelcarcinoom leiden tot betere risicostratificatie en behandeling van blaaskanker.

**Trefwoorden** urineblaas · urotheelcarcinoom · papillaire cystitis

## Bladder cancer pathology: from cystoscope to microscope

**Abstract** Pathologic evaluation of urinary bladder biopsies is considered as ‘gold standard’ for the diagnosis of urothelial lesions. Several pathologic entities, such as papillary cystitis, may mimic urothelial carcinoma. Complete information on clinical background and cystoscopic findings are indispensable in such cases. Extended pathologic reporting on urothelial carcinoma variants, grading and staging on the other hand can result in better risk stratification and treatment of bladder cancer.

**Keywords** bladder · urothelial cancer · papillary cystitis

## Inleiding

Pathologisch onderzoek van een biopsie of van weefsel dat is verkregen bij een transurethrale resectie van de blaastumor (TUR) is de gouden standaard voor het definitief stellen van de diagnose ‘blaaskanker’. In de meeste gevallen is de diagnose blaascarcinoom klinisch en pathologisch eenvoudig te stellen, waarbij microscopische gradering en stadiëring essentieel is voor het bepalen van het verdere klinisch beleid. Het komt echter regelmatig voor dat een urotheeltumor moeilijk te onderscheiden is van een goedaardige afwijking. Om tot een juiste diagnose te komen, is communicatie tussen uroloog en patholoog in deze gevallen onontbeerlijk. Een patholoog kan van zijn kant bij ongewone microscopische beelden additionele informatie verschaffen aan de uroloog, ter ondersteuning van de klinische besluitvorming.

In deze review zet ik een aantal ziektebeelden uiteen, waarbij expliciete interdisciplinaire communicatie tot een optimale diagnostiek en behandeling leidt. Tevens geef ik een overzicht van de controversies in de huidige pathologische gradering en stadiëring van blaaskanker.

## Normaal urotheel

Het urotheel dat de urineblaas, de ureteren, het pyelum en een deel van de urethra bekleedt, bestaat normaliter uit circa zeven cellagen. De meeste cellen van het urotheel hebben een oriëntatie loodrecht op de basaalmembraan, terwijl het urotheel aan het oppervlak wordt bedekt door grote hori-

---

dr. G.J.L.H. van Leenders (✉)  
afdeling Pathologie, Erasmus Medisch Centrum,  
Rotterdam, Nederland  
e-mail: g.vanleenders@erasmusmc.nl



zontaal gelegen paraplucellen. De cellen wisselen weinig in vorm en grootte, en mitosen worden slechts sporadisch gezien.

### Papillaire urotheliale laesies

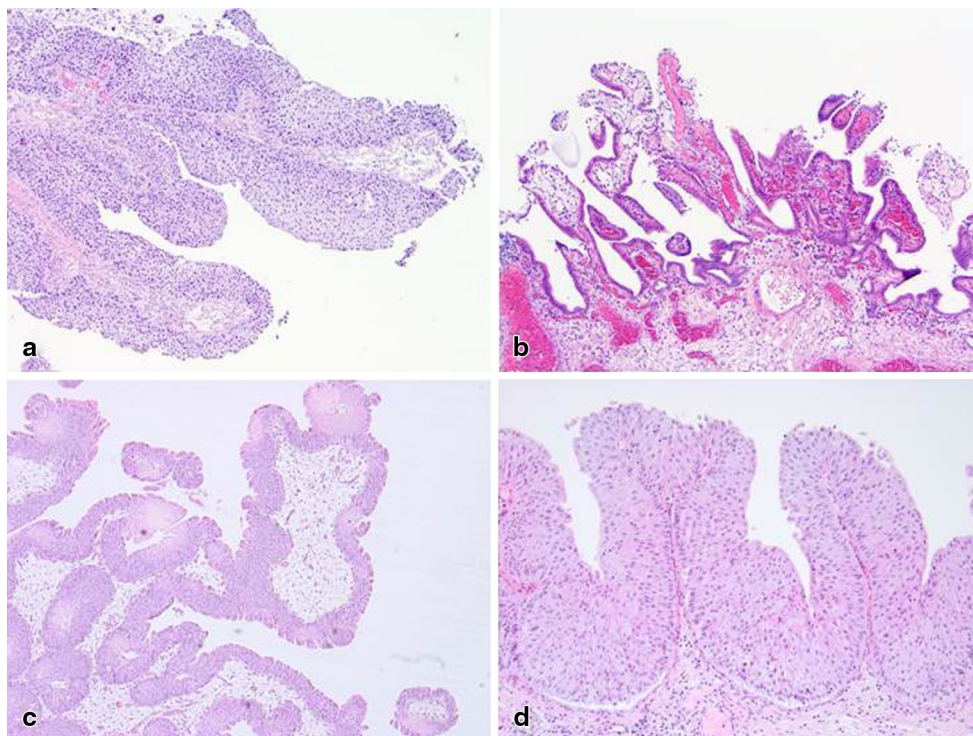
Het papillair urotheelcarcinoom (pUCC) is de meest voorkomende urotheelafwijking van de urineblaas. Het pUCC wordt pathologisch en cystoscopisch gemakkelijk herkend aan een meer of minder vertakkend patroon van vaatrijk bindweefsel, dat microscopisch bekleed wordt door urotheel dat varieert in breedte. De mate waarin de opbouw en het cellulaire aspect van de papillen overeenkomt met normaal urotheel dient als basis voor de classificatie, die loopt van exofytisch papilloom tot hooggradig pUCC (graad 3). Er zijn echter meerdere papillaire laesies in de urineblaas die, zowel klinisch als pathologisch, verward kunnen worden met pUCC (fig. 1).

Een relatief veel voorkomende papillaire laesie betreft het benigne nefrogeen adenoom (NA). Het ontstaan van een NA is geassocieerd met irritatie van de urineblaas, bijvoorbeeld bij stenen of eerdere chirurgische ingrepen [1]. Het NA wordt gekenmerkt door vaatrijke bindweefselpapillen die zijn bekleed met eenlagig cilindrisch epitheel, in tegenstelling tot het meerrijig urotheel van pUCC. Daarnaast worden in een NA regelmatig microcysten, klierbuizen en zelfs zogenaamde zegelringcellen aangetroffen. De pathologische valkuil betreft in dit geval dan ook het ontbreken stellingen van de diagnose ‘adenocarcinoom van de urineblaas’.

Cystoscopisch is het adenocarcinoom van de urineblaas een apert maligne tumor, in tegenstelling tot NA. Klinische informatie die de pathologische diagnose NA kan ondersteunen, is kennis van eerdere ingrepen of de aanwezigheid van andere risicofactoren, zoals calculi in de urineblaas. Daarnaast heeft circa 10% van de patiënten met een NA een niertransplantatie ondergaan, hetgeen heeft geleid tot de hypothese dat NA uitgaat van geïmplantieerd niertubulusepitheel in de urineblaas [2].

Papillaire/polypoïde cystitis kan gemakkelijk worden verward met laaggradig pUCC. Beide laesies bestaan uit papillen die zijn bekleed met normaal tot gering atypisch urotheel, wat de basis vormt voor hun sterke microscopische gelijkenis [3]. Subtiele microscopische verschillen kunnen leiden tot de juiste diagnose. Papillaire cystitis heeft, in tegenstelling tot pUCC, een brede papilbasis en is in diverse studies geassocieerd met ontsteking en Brunncelnesten (instulpende hoopjes epitheelcellen). Het belangrijkste verschil betreft echter de cystoscopische impressie [4]. Papillaire/polypoïde cystitis wordt veroorzaakt door chronische irritatie van het blaasslijmvlies en is in 75% van de gevallen geassocieerd met langdurig kathetergebruik [5, 6]. In onduidelijke gevallen kan uiteindelijk moleculair onderzoek uitsluitsel geven. Hoewel de meeste laaggradige pUCC's gekenmerkt worden door een mutatie in het *FGFR3*- of *TERT*-gen, heeft het urotheel in de reactieve papillaire laesies deze afwijking niet [7, 8].

**Figuur 1** Papillaire laesies van de urineblaas (HE, 40–100×).  
**a** Papillair urotheelcelcarcinoom.  
**b** Nefrogeen adenoom.  
**c** Papillaire cystitis. **d** Papillaire urotheelhyperplasie.



Papillaire urotheelhyperplasie (PUH) bestaat uit oppervlakkige niet-vertakkende tentvormige uitstulpingen van urotheelcellen. PUH wordt beschouwd als een precursor van pUCC [9]. Het onderscheid tussen PUH en een laaggradig pUCC is soms moeilijk te maken, zeker als men geconfronteerd wordt met tangentiële aansnijding van het diagnostische biopt. Voor het onderscheid is informatie over het cystoscopisch beeld van belang. Enerzijds imponeert PUH cystoscopisch vaak eerder als een papillaire irregulariteit dan als een vertakkend pUCC [9], anderzijds kan een ietwat prominente plooivorming van blaasslijmvlies foutief pathologisch geïnterpreteerd worden als PUH of zelfs oppervlakkig pUCC, waarbij wederom kennis van de cystoscopische impressie belangrijk is.

Ten slotte staan bij papillaire laesies in de urethra prostatica ook het prostaatcarcinoom van het ductale type en de prostaatpoliep in de differentiaaldiagnose [10]. Voor alles wat hier is beschreven, geldt dat, indien de klinische en cystoscopische impressie van een papillaire laesie van het urotheel niet overeenkomt met de pathologische beoordeling, deze pathologische beoordeling niet meteen als ‘gouden standaard’ overgenomen moet worden, en dat overleg met de patholoog geïndiceerd is.

### Vlakke urotheellaesies

Carcinoma-*in-situ* (CIS) van het urotheel is een hooggradige afwijking die voorkomt naast pUCC of als *de novo* entiteit. Hierbij is het urotheel wanordelijk gerangschikt met vergrote donkere (hyperchromatische) kernen. Het onderscheid met reactieve urotheelatyfie, die onder andere voorkomt na BCG-spoelingen, kan moeilijk tot onmogelijk zijn (fig. 2). Omdat CIS van het urotheel sterk geassocieerd is met inactiverende mutaties in het *p53*-gen, is immunohistochemische aberrante *p53*-expressie een belangrijk argument voor CIS [11]. In een aantal gevallen is het onderscheid tussen beide laesies niet met zekerheid vast te stellen en zijn herhaalde biopten noodzakelijk. Gezien het feit dat reactieve urotheelatyfie kan voorkomen bij BCG-spoelingen en

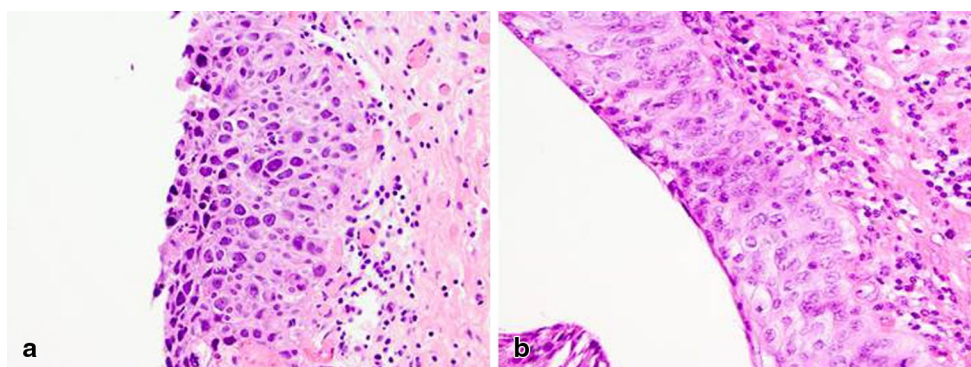
andere instillaties, is informatie hieromtrent belangrijk voor de pathologische beoordeling.

Virale infecties van het urotheel, met name infecties met het polyomavirus, kunnen leiden tot celverandering die sterke gelijkenis vertoont met CIS. Omdat deze infecties zich voornamelijk voordoen bij immuungecompromitteerde patiënten, bijvoorbeeld na niertransplantatie, is kennis over voorgaande transplantaties van belang [12, 13].

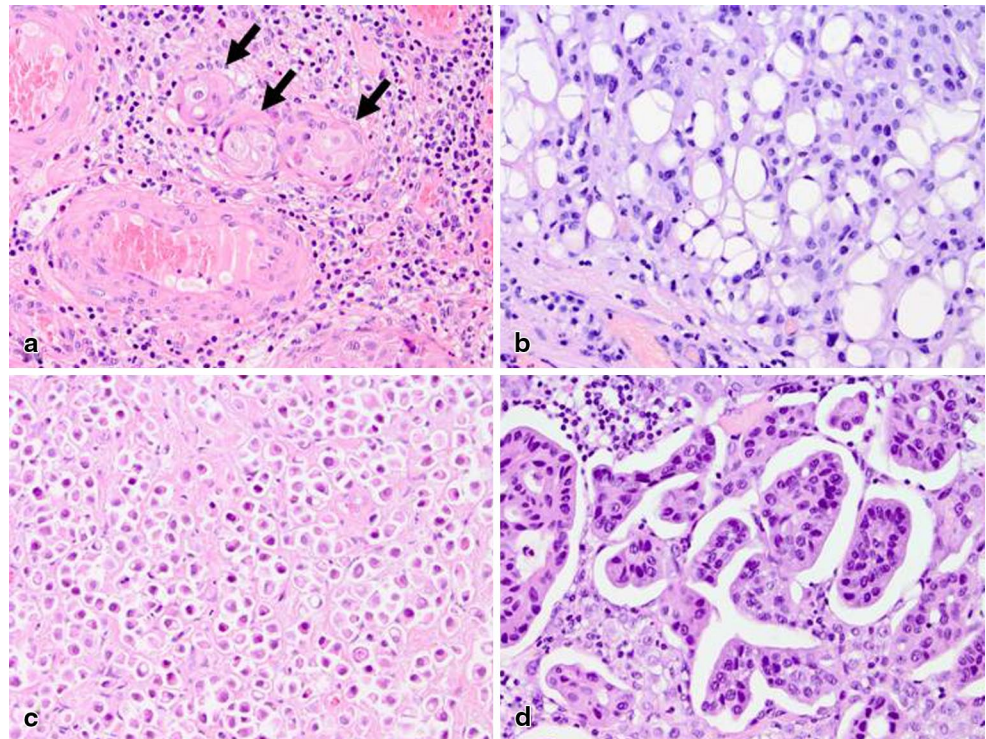
### Varianten van urotheelcelcarcinoom

Naast conventioneel UCC bestaan er verschillende relatief zeldzame histologische varianten van UCC, zoals de geneste, de micropapillaire, de lipoïde, de heldercellige, de plasmacytoïde, de rhabdoïde en de zegelringvariant (fig. 3; [14]). Pathologisch hebben al deze varianten hun specifieke differentiaaldiagnose. De varianten zijn klinisch van belang, omdat een aantal geassocieerd is met agressieve ziekte. De geneste en de micropapillaire variant presenteren zich vaak als een spierinvasieve tumor, hoewel overleving indien gecompenseerd is voor graad en stadium, niet per se slechter is dan bij conventioneel UCC [15–17]. Daarnaast worden de plasmacytoïde, de rhabdoïde en de zegelringvariant gekenmerkt met een opvallend diffuse groeiwijze, waardoor zij klinisch niet goed afgrensbaar zijn en vaak gepaard gaan met positieve snijvlakken. Het komt zelfs voor dat deze varianten reiken tot in het vetweefsel dat zich rondom uretersnijvlakken bevindt, die worden ingestuurd voor vriescoupe, terwijl in het bekleedend ureter-urotheel zelf geen afwijkingen zichtbaar zijn. Deze diffuus groeiende varianten tonen over het algemeen een agressief beloop met verhoogde mortaliteit [18, 19]. Voor de uroloog is het van belang zich ervan bewust te zijn dat verschillende UCC-varianten gepaard gaan met uitgebreide en klinisch-radiologisch moeilijk afgrensbare ziekte met hogere mortaliteit, waardoor deze tumoren agressief behandeld dienen te worden.

**Figuur 2** Vlakke urotheellaesies (HE, 200×). **a** Carcinoma-*in-situ*. **b** Reactieve atypie na *Bacillus Calmette-Guérin* (BCG).



**Figuur 3** Urotheelcelcarcinoom varianten (HE, 200×). **a** Genest. **b** Lipoïd. **c** Zegelringcel. **d** Micropapillair.



### Gradering

De optimale gradering van pUCC is nog steeds punt van discussie. Terwijl de meeste ziekenhuizen in Nederland de laatste decennia de gradering van de WHO 1973 volgen (graad 1, 2, 3), beveelt de WHO 2004 de *International Society of Urologic Pathology* (ISUP) gradering aan (PUNLMP, laaggradig, hooggradig). Hoewel een van de ISUP-doelstellingen was tot een betere reproduceerbaarheid van de gradering te komen, hebben diverse studies aangetoond dat de intra- en interbeoordelaarsvariabiliteit van *beide* systemen tamelijk hoog zijn [20, 21]. Een van de belangrijkste voordelen van de ISUP-gradering is haar correlatie met moleculaire afwijkingen; PUNLMP en laaggradig pUCC tonen *FGFR3*-genmutaties, terwijl hooggradig pUCC *p53*-genmutaties heeft [22, 23]. In de richtlijn van de ‘European Association of Urology’ (EAU) wordt geen voorkeur voor een van beide graderingsystemen uitgesproken, maar geadviseerd deze naast elkaar te gebruiken.

### Stadiëring

De diepte-invasie van UCC is een van de belangrijkste parameters voor therapiekeuze. Verschillende studies hebben laten zien dat de mate van mucosa-invasie (pT1) prognostisch is voor de progressie naar spierinvasieve ziekte ( $\geq$  pT2). Er is op dit moment geen standaardmanier om de mate van mucosa-invasie weer te geven. Het is mogelijk om de diepte-invasie weer te geven in millimeters, ten

opzichte van anatomische kenmerken, ofwel in relatie tot grote vaten en muscularis mucosae, of om deze beschrijvend weer te geven, als focaal, multifocaal of uitgebreid [24–26]. Omdat een richtlijn ontbreekt, is het van belang dat urologen en pathologen per ziekenhuis afspraken maken over de gebruikte kwantificering. Er zijn gevallen waarbij de stadiëring van UCC niet eenduidig is. Als een UCC naast gladde spierbundels ligt, kan soms geen onderscheid gemaakt worden tussen invasie van enerzijds de muscularis mucosae (pT1) en anderzijds invasie van de muscularis propria/musculus detrusor (pT2). Immunohistochemisch komt *smoothelin* hoger tot expressie in de muscularis propria dan in de muscularis mucosae, maar deze kleuring heeft geen toegevoegde waarde in individuele gevallen [27, 28]. Aan de andere kant kan UCC massaal infiltreren en tot destructie leiden van de muscularis propria, waardoor er microscopisch nauwelijks spierweefsel herkenbaar is; in dat geval kan klinisch-radiologische ingroei van de musculus detrusor niet bevestigd worden bij pathologisch onderzoek. Indien er twijfel bestaat of urotheelcelcarcinoom gelegen is te midden van reactief desmoplastisch bindweefsel of glad spierweefsel, kan onderscheid worden gemaakt met een immunohistochemische kleuring tegen de spiercelmarker desmine. Het verdient bovendien aanbeveling om, indien mogelijk, spierweefsel zo min mogelijk te cauteriseren, opdat optimale microscopische beoordeling mogelijk blijft. Al deze factoren resulteren ook in een grotere interbeoordelaarsvariabiliteit ten aanzien van invasieve groei van een UCC.

Aan de ene kant kan bij revisie van pT1-UCC in 15% van de gevallen invasieve groei niet bewezen worden (pTa), terwijl in 4% van de gevallen een spierinvasief carcinoom (pT2) wordt gediagnosticeerd [29]. Aan de andere kant kan radiotherapie voor een maligniteit in het bekken resulteren in pseudo-invasieve microscopische beelden, die gemakkelijk ten onrechte aangezien kunnen worden voor invasief UCC. *Downstaging* (< pT2) na cystectomie vanwege spierinvasieve UCC komt voor in 25% van de gevallen, zelfs zonder neoadjuvante behandeling [30–32]. In de meeste gevallen is de tumor dan grotendeels tijdens de TURT verwijderd. Hoewel lymfekliermetastasen in 7% van de gevallen voorkomen bij een pT0-cystectomie, is de overleving in deze groep wel beter ten opzichte van de overleving bij spierinvasieve UCC (pT2) na cystectomie [33, 34].

## Conclusie

In de meeste gevallen is de pathologische diagnose van UCC eenduidig. Er zijn echter verschillende urotheellaesies die in pathologisch opzicht gelijkenis vertonen met pUCC. Communicatie over klinische achtergrond en cystoscopische beoordeling is in deze gevallen vaak doorslaggevend. Daarnaast kan kennisname van specifieke pathologische UCC-varianten of pathologische beperking van de stadiëring leiden tot aanpassing van het klinisch beleid.

**Open Access** This article is distributed under the terms of the Creative Commons Attribution 4.0 International License (<http://creativecommons.org/licenses/by/4.0/>), which permits unrestricted use, distribution, and reproduction in any medium, provided you give appropriate credit to the original author(s) and the source, provide a link to the Creative Commons license, and indicate if changes were made.

## Literatuur

- Pavlidakey PG, MacLennan GT, Goldman HB. Nephrogenic adenoma of the bladder. *J Urol*. 2010;184:2535–6.
- Mazal PR, Schaulfer R, Altenhuber-Muller R, et al. Derivation of nephrogenic adenomas from renal tubular cells in kidney-transplant recipients. *N Engl J Med*. 2002;347:653–9.
- Lane Z, Epstein JI. Polypoid/papillary cystitis: a series of 41 cases misdiagnosed as papillary urothelial neoplasia. *Am J Surg Pathol*. 2008;32:758–64.
- Cina SJ, Epstein JI, Endrizzi JM, et al. Correlation of cystoscopic impression with histologic diagnosis of biopsy specimens of the bladder. *Hum Pathol*. 2001;32:630–7.
- Goble NM, Clarke T, Hammonds JC. Histological changes in the urinary bladder secondary to urethral catheterisation. *Br J Urol*. 1989;63:354–7.
- Algaba F. [Papillo-polypoid cystitis. Focal cystitis with pseudo-neoplastic aspect] Cistitis papilar-polipoide. Cistitis focal con aspecto pseudoneoplásico. *Actas Urol Esp*. 1991;15:260–4.
- Kompier LC, Lurkin I, Aa MN van der, et al. FGFR3, HRAS, KRAS, NRAS and PIK3CA mutations in bladder cancer and their potential as biomarkers for surveillance and therapy. *PLoS One*. 2010;5:e13821.
- Zhong M, Tian W, Zhuge J, et al. Distinguishing nested variants of urothelial carcinoma from benign mimickers by TERT promoter mutation. *Am J Surg Pathol*. 2015;39:127–31.
- Readal N, Epstein JI. Papillary urothelial hyperplasia: relationship to urothelial neoplasms. *Pathology*. 2010;42:360–3.
- Samaratunga H, Letizia B. Prostatic ductal adenocarcinoma presenting as a urethral polyp: a clinicopathological study of eight cases of a lesion with the potential to be misdiagnosed as a benign prostatic urethral polyp. *Pathology*. 2007;39:476–81.
- Hartmann A, Schlake G, Zaak D, et al. Occurrence of chromosome 9 and p53 alterations in multifocal dysplasia and carcinoma in situ of human urinary bladder. *Cancer Res*. 2002;62:809–18.
- Herawi M, Parwani AV, Chan T, et al. Polyoma virus-associated cellular changes in the urine and bladder biopsy samples: a cytohistologic correlation. *Am J Surg Pathol*. 2006;30:345–50.
- Weinreb DB, Desman GT, Amolat-Apiado MJ, et al. Polyoma virus infection is a prominent risk factor for bladder carcinoma in immunocompetent individuals. *Diagn Cytopathol*. 2006;34:201–3.
- Samaratunga H, Delahunt B. Recently described and unusual variants of urothelial carcinoma of the urinary bladder. *Pathology*. 2012;44:407–18.
- Beltran AL, Cheng L, Montironi R, et al. Clinicopathological characteristics and outcome of nested carcinoma of the urinary bladder. *Virchows Arch*. 2014;465:199–205.
- Fairey AS, Daneshmand S, Wang L, et al. Impact of micropapillary urothelial carcinoma variant histology on survival after radical cystectomy. *Urol Oncol*. 2014;32:110–6.
- Rice KR, Koch MO, Kao CS, et al. Lymph node metastases in patients with urothelial carcinoma variants: influence of the specific variant on nodal histology. *Urol Oncol*. 2015;33:20.e23–9.
- Kaimakliotis HZ, Monn MF, Cheng L, et al. Plasmacytoid bladder cancer: variant histology with aggressive behavior and a new mode of invasion along fascial planes. *Urology*. 2014;83:1112–6.
- Parwani AV, Herawi M, Volmar K, et al. Urothelial carcinoma with rhabdoid features: report of 6 cases. *Hum Pathol*. 2006;37:168–72.
- May M, Brookman-Amisshah S, Roigas J, et al. Prognostic accuracy of individual uropathologists in noninvasive urinary bladder carcinoma: a multicentre study comparing the 1973 and 2004 World Health Organisation classifications. *Eur Urol*. 2010;57:850–8.
- Rhijn BW van, Leenders GJ van, Ooms BC, et al. The pathologist's mean grade is constant and individualizes the prognostic value of bladder cancer grading. *Eur Urol*. 2010;57:1052–7.
- Bakkar AA, Wallerand H, Radvanyi F, et al. FGFR3 and TP53 gene mutations define two distinct pathways in urothelial cell carcinoma of the bladder. *Cancer Res*. 2003;63:8108–12.
- Rhijn BW van, Musquera M, Liu L, et al. Molecular and clinical support for a four-tiered grading system for bladder cancer based on the WHO 1973 and 2004 classifications. *Mod Pathol*. 2015;28:695–705.
- Brimo F, Wu C, Zeizafoun N, et al. Prognostic factors in T1 bladder urothelial carcinoma: the value of recording millimetric depth of invasion, diameter of invasive carcinoma, and muscularis mucosa invasion. *Hum Pathol*. 2013;44:95–102.
- Chang WC, Chang YH, Pan CC. Prognostic significance in substage of T1 urinary bladder urothelial carcinoma on transurethral resection. *Am J Surg Pathol*. 2012;36:454–61.
- Smits G, Schaafsma E, Kiemeneij L, et al. Microstaging of pT1 transitional cell carcinoma of the bladder: identification of subgroups with distinct risks of progression. *Urology*. 1998;52:1009–13. (discussion 1013–4).



27. Miyamoto H, Sharma RB, Illei PB, Epstein JI. Pitfalls in the use of smoothelin to identify muscularis propria invasion by urothelial carcinoma. *Am J Surg Pathol.* 2010;34:418–22.
28. Paner GP, Shen SS, Lapetino S, et al. Diagnostic utility of antibody to smoothelin in the distinction of muscularis propria from muscularis mucosae of the urinary bladder: a potential ancillary tool in the pathologic staging of invasive urothelial carcinoma. *Am J Surg Pathol.* 2009;33:91–8.
29. Rhijn BW van, Kwast TH van der, Kakiashvili DM, et al. Pathological stage review is indicated in primary pT1 bladder cancer. *BJU Int.* 2010;106:206–11.
30. Beukers W, Meijer T, Vissers CJ, Boormans JL, Zwarthoff EC, Leenders GJ van. Down-staging (< pT2) of urothelial cancer at cystectomy after the diagnosis of detrusor muscle invasion (pT2) at diagnostic transurethral resection (TUR): is prediction possible? *Virchows Arch.* 2012;461:149–56.
31. Lee SE, Jeong IG, Ku JH, Kwak C, Lee E, Jeong JS. Impact of transurethral resection of bladder tumor: analysis of cystectomy specimens to evaluate for residual tumor. *Urology.* 2004;63:873–7. (discussion 877).
32. Svatek RS, Shariat SF, Novara G, et al. Discrepancy between clinical and pathological stage: external validation of the impact on prognosis in an international radical cystectomy cohort. *BJU Int.* 2011;107:898–904.
33. Tilki D, Svatek RS, Novara G, et al. Stage pT0 at radical cystectomy confers improved survival: an international study of 4,430 patients. *J Urol.* 2010;184:888–94.
34. Volkmer BG, Kuefer R, Bartsch G Jr, et al. Effect of a pT0 cystectomy specimen without neoadjuvant therapy on survival. *Cancer.* 2005;104:2384–91.

**dr. Geert J.L.H. van Leenders**, patholoog.

